Утверждено:
Ассоциация сердечно-сосудистых хирургов России (АССХ)
Президент АССХ,
академик РАН
_____ Бокерия Л.А.
м.п.

Утверждено:
Всероссийская общественная организация «Ассоциация детский кардиологов России»
Президент АДКР,
профессор
_____ Кобалев И.М.
м.п.

Клинические рекомендации

Дефект аортолегочной перегородки

Кодирование по Международной статистической классификации болезней и проблем, связанных со здоровьем **Q21.4, I27.8**

Возрастная группа: **Дети/взрослые**

Год утверждения: **2022**

Разработчик клинической рекомендации:

- **Ассоциация сердечно-сосудистых хирургов России**
- **Ассоциация детских кардиологов России**

«Одобрено на заседании Научно-практического совета Министерства здравоохранения Российской Федерации (протокол от 18.03.2022 г № 20)»

Оглавление

Список сокращений 4

1. Краткая информация по заболеванию или состоянию (группе заболеваний или состояний) 6

1.1 Определение заболевания или состояния (группы заболеваний или состояний) 6

1.2 Этиология и патогенез заболевания или состояния (группы заболеваний или состояний) 6

1.3 Эпидемиология заболевания или состояния (группы заболеваний или состояний) 7

1.4 Особенности кодирования заболевания или состояния (группы заболеваний или состояний) по Международной статистической классификации болезней и проблем, связанных со здоровьем 8

1.5 Классификация заболевания или состояния (группы заболеваний или состояний) 8

1.6 Клиническая картина заболевания или состояния (группы заболеваний или состояний) 11

2. Диагностика заболевания или состояния (группы заболеваний или состояний), медицинские показания и противопоказания к применению методов диагностики и критерии установления диагноза 13

2.1 Жалобы и анамнез 13

2.2 Физикальное обследование 13

2.3 Лабораторные диагностические исследования 14

2.4 Инструментальные диагностические исследования 16

2.5 Иные диагностические исследования 21

3. Лечение, включая медикаментозную и немедикаментозную терапии, диетотерапию, обезболивание, медицинские показания и противопоказания к применению методов лечения 22

3.1 Консервативное лечение 22

3.2 Хирургическое лечение 25

3.3 Эндоваскулярные вмешательства 29

4.Медицинская реабилитация и санаторно-курортное лечение, медицинские показания и противопоказания к применению методов реабилитации, в том числе основанных на использовании природных лечебных факторов 30

5. Профилактика и диспансерное наблюдение, медицинские показания и противопоказания к применению методов профилактики 32

6. Организация оказания медицинской помощи 36

7. Дополнительная информация (в том числе факторы, влияющие на исход заболевания или состояния) 36

Критерии оценки качества медицинской помощи 38

Список литературы 39

Приложение А1. Состав рабочей группы по разработке и пересмотру клинических рекомендаций 55

Приложение А2. Методология разработки клинических рекомендаций 56

Приложение А3. Справочные материалы, включая соответствие показаний к применению и противопоказаний, способов применения и доз лекарственных препаратов, инструкции по применению лекарственного препарата 60

Приложение Б. Алгоритмы действий врача 60

Приложение В. Информация для пациента 61

Приложение Г. Шкалы оценки, вопросники и другие оценочные инструменты состояния пациента, приведенные в клинических рекомендациях 65

Список сокращений

БКК – большой круг кровообращения

ВПС — врожденные пороки сердца

ВОПЖ — выводной отдел правого желудочка

ДАЛП — дефект аортолегочной перегородки

ДМПП – дефект межпредсердной перегородки

ЕОК – Европейское общество кардиологов

ИЭ — инфекционный эндокардит

КТ — компьютерная томография

ЛЖ — левый желудочек

ЛА – лёгочная артерия

ЛГ – лёгочная гипертензия

ЛП – левое предсердие

ЛСС — легочное сосудистое сопротивление

МКК – малый круг кровообращения

НК — недостаточность кровообращения

ОПС – общее периферическое сопротивление

ПЖ – правый желудочек

ПП – правое предсердие

ТШХ — тест 6-минутной ходьбы

ЭКГ — электрокардиография

ЭхоКГ — эхокардиография

Qp/Qs — соотношение объемов кровотока малого круга кровообращения к большому

Термины и определения

Катетеризация сердца – инвазивная процедура, проводимая с лечебными или диагностическими целями при патологии сердечно-сосудистой системы путем введения катетеров в полость сердца или просвет магистральных сосудов.

Легочная гипертензия – патофизиологическое состояние, которое характеризуется повышением среднего давления в легочной артерии ≥ 25 мм рт.ст. с развитием правожелудочковой сердечной недостаточности, как наиболее частой причины гибели пациентов.

Синдром Эйзенменгера — все большие внутрисердечные и внесердечные системно-легочные дефекты, которые приводят к значительному повышению ЛСС, обратному или двунаправленному шунтированию крови; развитию цианоза, вторичного эритроцитоза, мультиорганным поражениям.

Уровень достоверности доказательств (УДД) – степень уверенности в том, что найденный эффект от применения медицинского вмешательства является истинным [1].

Уровень убедительности рекомендаций (УУР) – степень уверенности в достоверности эффекта вмешательства и в том, что следование рекомендациям принесет больше пользы, чем вреда в конкретной ситуации [1].

Эндокардит — воспаление внутренней оболочки сердца с поражением клапанных структур.

Эхокардиография — метод ультразвукового исследования, направленный на исследование морфологических и функциональных изменений сердца и его клапанного аппарата.

1. Краткая информация по заболеванию или состоянию (группе заболеваний или состояний)

1.1 Определение заболевания или состояния (группы заболеваний или состояний)

Дефект аортолегочной перегородки (ДАЛП) – врожденный порок сердца (ВПС), характеризующийся наличием сообщения (окна) между прилегающими частями восходящей части аорты и легочным стволом при наличии двух раздельно сформированных полулунных клапанов. Синонимы: аортолегочное окно, аортолегочная фистула, фенестрация или септальный дефект, аортиколегочнаое окно, фистула, фенестрация или септальный дефект.

1.2 Этиология и патогенез заболевания или состояния (группы заболеваний или состояний)

Первый триместр беременности является критическим для формирования сердца с камерами и крупными сосудами, поскольку воздействие повреждающих факторов или спонтанные мутации именно в этот период приводят к нарушениям органогенеза. В связи с этим, основные пороки развития сердца и крупных сосудов возникают преимущественно на 3-8 неделе беременности. Особенно уязвимыми для сердечных структур являются X-XX стадии развития в соответствии с классификацией Стритера [2, 3]. Дефекты аортолегочной перегородки (ДАЛП), как и другие ВПС имеют преимущественно полигенно-мультифакториальный тип наследования, однако, точные механизмы не установлены. Также, данный ВПС практически никогда не является частью других хромосомных аномалий, типичных для целого ряда других пороков (синдром делеции 22q11.2 или Ди Джорджи, синдром Дауна, синдром Сотоса, синдром Патау, CHARGE и др.) и имеет нормальный кариотип. Однако, при этом частота сопутствующей сердечной патологии высокая, включая сложные ВПС [3, 4, 5].

ДАЛП характеризуется патологическим сбросом крови из Ао в ЛА и имеет ряд закономерностей, типичных для ВПС с лево-правым сбросом. Изменения гемодинамики зависят от следующих факторов: расположения и размера дефекта, легочно-сосудистого сопротивления (ЛСС) и соотношения его с общепериферическим сопротивлением (ОПС), состояния миокарда правого (ПЖ) и левого желудочков (ЛЖ), давления в большом (БКК) и малом кругах кровообращения (МКК). Изменения со стороны ПЖ выражаются в его концентрической гипертрофии, поскольку нагрузка на миокард ПЖ происходит за счет работы в условиях повышенного давления. Объемная перегрузка ПЖ отсутствует, т.к. патологический сброс крови из Ао в ЛА происходит выше. Однако, сто стороны ЛЖ имеется и объемная перегрузка, поскольку постоянный сброс крови в МКК приводит к

дилатации первого. В части случаев это может приводить к развитию сердечной недостаточности уже в раннем возрасте. Если этот период удается пережить, то весьма быстро, вследствие гиперволемии МКК, воздействия пульсового фактора систолического давления, повреждающего действия оксигенированной крови на эпителий сосудов МКК, происходит формирование ЛГ. Без оперативного лечения порока и, соответственно, существования ЛГ, в последующем формируется синдром Эйзенменгера [6, 7, 8, 9].

Синдром Эйзенменгера является следствием артерио-венозного сброса крови, сопровождающегося на различных этапах увеличением скорости кровотока в МКК, вазоспазомом с появлением феномена напряжения сдвига и турбулентности кровотока. На ранних этапах морфологические изменения, включающие гиперплазию интимы и гипертрофию медии сосудов МКК, обратимы. Течение заболевания сопровождается каскадной реакцией с продолжающимся повреждением эпителия, агрегацией тромбоцитов, выбросом тромбоксана А2 и вазоспазмом. ростом ДЛА. Турбулентный кровоток. Прогрессирование ЛГ в конечном итоге приводит к необратимым изменениям сосудов МКК в виде плексиформных поражений и артериита [1, 9, 10, 11, 12].

1.3 Эпидемиология заболевания или состояния (группы заболеваний или состояний)

ДАЛП не является распространенным врожденным пороком сердца (ВПС). В структуре ВПС ДАЛП составляет 0,2 – 0,3% [1, 13, 14]. По другим данным частота еще меньше – 0,1% [15]. Однако, неблагоприятное течение порока определяет важность его своевременной диагностики. Это отражено в цифрах аутопсий, по данным которых ДАЛП составляет 1% от всех ВПС [15]. Нередко, ДАЛП встречается в сочетании с другими ВПС. Если раньше считалась, что наиболее часто ДАЛП сочетается с ОАП (до 12%), то по последним данным различные аномалии и ВПС при данном пороке встречаются более чем в 50% случаях [4, 5]. К последним относятся как часто встречающиеся (транспозиция магистральных сосудов, тетрада Фалло, септальные дефекты, частичный аномальный дренаж легочных вен, праволежащая дуга Ао и др.), так и очень редкие ВПС, но сочетания при этом типичные (аномальное отхождение правой коронарной артерии от ствола ЛА) [5, 6, 7, 8, 9]. Летальным считается сочетание дистального ДАЛП с гипоплазией перешейка дуги аорты, отхождением правой ветви ЛА от аорты и интактной МЖП (синдром Берри) [16]. По данным аутопсийного материала описаны также сочетания со слингом ЛА, стенозом клапана ЛА, митрального клапана, добавочной верхней полой веной и др. [17]. Сообщается о преобладании мужского пола с соотношением 3:1 [18]. По другим данным распределение по полу явной диспропорции не имеет [19].

В отличие от других, более распространенных септальных дефектов, развитие ЛГ и синдром Эйзенменгера более быстрое и злокачественное. Так, в регистре взрослых больных с ДМПП или ДМЖП Euro Heart Survey не менее 28% имели ЛГ и 12% - синдром Эйзенменгера [20]. Те же наблюдения, которые касаются взрослых больных с ДАЛП, во-первых, сравнительно малочисленные из-за естественного неблагоприятного течения. Во-вторых, ЛГ или синдром Эйзенменгера присутствуют во всех случаях [1, 21, 22, 23, 24, 25].

Размеры ДАЛП важны для прогноза, но не менее чем в 90% случаях дефект большой [26]. Однако, при любых размерах, ДАЛП тенденции к спонтанному закрытию не описаны [27]. Больших размеров ДАЛП сопровождается выраженными нарушениями гемодинамики и тяжелым клиническим течением, обуславливают низкую выживаемость больных и возможностью в среднем дожить только до 15 лет, что существенно ниже чем при других септальных дефектах или открытом артериальном протоке [13]. Для порока характерна и ранняя смертность в грудном возрасте, когда, без оперативного лечения, не достигнув года погибает 40% больных [28]. В тех редких случаях, когда порок выявляется в более старшем возрасте, на первый план выходит ЛГ или синдром Эйзенменгера.

Выживаемость пациентов с ДАЛП и синдромом Эйзенменгера имеет сходство с больших размерами ДМЖП или ОАП. Однако, немногие больные доживают до 3-го или 4-го десятилетия, а тем более до пятидесятилетнего возраста [26, 29]. Правожелудочковая сердечная недостаточность и прогрессирующее ухудшение переносимости физических нагрузок являются негативными прогностическими факторами, как и при других ВПС, осложнившихся высокой ЛГ с обратным или «право-левым» сбросом крови [13].

1.4 Особенности кодирования заболевания или состояния (группы заболеваний или состояний) по Международной статистической классификации болезней и проблем, связанных со здоровьем

Q 21.4 — Дефект аортолегочной перегородки (Дефект перегородки между аортой и легочной артерией – МКБ 10).

I 27.8 – Другие уточненные формы легочно-сердечной недостаточности.

1.5 Классификация заболевания или состояния (группы заболеваний или состояний)

- По локализации [2, 13, 30, 31, 32, 36]:

По локализации в соответствии с классификацией, применяемой Северомариканской Ассоциацией Торакальных Хирургов (STS Congenital Heart Surgery, Database Committee) и

Европейской Ассоциацией Кардио-Торакальных Хирургов (European Association for Cardiothoracic Surgery), Mori K. (1978) с соавт. в модификации Ho S. с соавт. (1994)

I тип, проксимальный (непосредственно или в нескольких мм выше полулунных клапанов);

II тип, дистальный (расположен в верхней части дуги восходящей аорты);

III тип, полный или тотальный (имеется лишь трункальная перегродка для полулунных клапанов, разделение аорты и легочной артерии отсутствует на протяжении).

IV тип, промежуточный (дефект удаленный, но с краями, подходящими для эндоваскулярного закрытия)

- По локализации в соответствии с классификацией ИССХ им. А.Н. Бакулева АМН (1987).

1. Дефект между аортой и легочной артерией находится в средней части аортолегочной перегородки и имеет выраженные края.

2. Собственно аортолегочное окно, расположенное непосредственно над синусами Вальсальвы, имеет значительную протяженность (классическая форма).

3. Дефект между аортой и легочной артерией расположен дистально, однако ниже устьев ветвей легочной артерии. В проксимальном отделе выражен гребень, разделяющий устья аорты и легочной артерии.

4. Дефект расположен дистально и захватывает область отхождения правой легочной артерии. В результате имеется сообщение аорты как с легочной артерией, так и с ее правой ветвью.

5. Полное отсутствие аортолегочной перегородки. Обе легочные артерии берут свое начало от задней поверхности общего ствола, однако отсутствие межжелудочкового дефекта и наличие изолированных друг от друга клапанов аорты и легочной артерии — характерные признаки, которые отличают данную форму порока от ОАС I—II типа.

По размеру [30, 32]:

- Рестриктивные (3-4 мм, отношение $Qp/Qs \geq 1.5$);
- Нерестриктивные (отношение $Qp/Qs < 1.5$, сопровождающиеся НК и/или развитием ЛГ)

По гемодинамической значимости (применительно ко всем септальным ВПС с исходно «лево-правым» сбросом) [32, 33, 34, 35]:

- Малые: соотношение систолического давления в легочной артерии и систолического системного артериального давления <0,3 и $Qp/Qs<1,4$.

- Средние: соотношение систолического давления в легочной артерии и систолического системного артериального давления <0,3 и Qp/Qs=1,4-2,2.
- Большие: соотношение систолического давления в легочной артерии и систолического системного артериального давления >0,3 и Qp/Qs>2,2.
- ДАЛП с синдромом Эйзенменгера: соотношение систолического давления в легочной артерии и систолического системного артериального давления >0,9 и Qp/Qs<1,5.

С определенной поправкой на более злокачественное течение ДАЛП в сравнении с большинством других, более распространенных септальных дефектов, необходимо ориентироваться на рекомендации Европейского Общества Кардиологов по диагностике и лечению ЛГ 2009 г. в анатомо-патофизиологической классификации ЛГ вследствие септальных дефектов для детальной характеристики пациента (Таблица 1) [34, 35].

Таблица 1. Анатомо-патофизиологическая классификация врожденных системно-легочных шунтов, связанных с легочной артериальной гипертензией

Размер Гемодинамические (указать Qp/QS) • Рестриктивные (градиент давления через дефект) • Нерестриктивные Анатомические * • От легких до умеренных (диаметр ≤ 1,0 см) • Большие (диаметр > 1,0 см)
Направление шунта • Преимущественно системно-легочный • Преимущественно легочно-системный • Двунаправленный
Ассоциированные кардиологические и экстракардиальные нарушения
Статус восстановления • Неоперабельный • Паллиативный [указать тип операции(й), возраст при проведении операции] • Восстановительный [указать тип операции(й), возраст при проведении операции]

* диаметр, превышающий 1 см, является большим или нерестрективным, что ориентировочно для любого межжелудочкового дефекта и применимо только по отношению к взрослым. В отношении ДАЛП диаметр нерестриктивный может быть использован уже при размере превышающем 3-4 мм.

Согласно рекомендациям Европейского Общества Кардиологов по диагностике и лечению ЛГ в 2015 г. в клинической классификации выделяется четыре группы ЛГ вследствие ВПС: 1) синдром Эйзенменгера, 2) ЛГ, ассоциированная с преимущественно системно-легочными шунтами, 3) ЛГ при малых, случайных дефектах, 4) ЛГ после хирургической коррекции ДМЖП [35].

1.6 Клиническая картина заболевания или состояния (группы заболеваний или состояний)

В 90% случаях ДАЛП является нерестриктивным и, примерно во стольких же процентах случаях, относится к проксимальным дефектам, т.е. I типа по локализации. В этих случаях аорто-легочное окно может менять пространственную анатомию устьев коронарных артерий. Отсутствие перегородки со стороны ЛА может приводить к транспонированию устья коронарной артерии в просвет выше указанного магистрального сосуда. Таким образом может формироваться аномальное отхождение коронарной артерии, чаще правой, от ствола ЛА.

Для ДАЛП, исключая поздние случаи выявления и терминальную стадию, характерен лево-правый сброс крови. Сброс крови из Ао в систему ЛА происходит как в систолу, так и в диастолу, что имеет сходство с гемодинамикой при открытом артериальном протоке. Непосредственно после рождения в силу физиологических особенностей новорожденного сброс может быть перекрестным или незначительным лево-правым. Физиологическая инволюция в строении сосудов МКК приводит к снижению ОЛС и давления в ЛА, что способствует увеличению объема сброса крови слева-направо. В этот период имеет место «гиперволемическая» стадия ЛГ, которая может сопровождаться явлениями СН с резким преобладанием уровня легочного кровотока над системным [2, 13, 15, 26].

Таким образом, «сбросовый» поток крови через ДАЛП направляется в ЛА, сосуды легких и, пройдя МКК, возвращается в ЛП и ЛЖ. Таким образом, ЛА, ЛП и ЛЖ испытывают объемную перегрузку, что приводит к их дилатации. Направление и объем сброса определяются различной величиной давления в аорте и легочной артерии, размерами дефекта и величиной общелёгочного сопротивления или резистентности сосудов лёгких. Низкий уровень ЛСС обусловливает больший объем сброса крови, что особенно значимо для больших нерестриктивных ДАЛП. Длительная объемная перегрузка

МКК приводит к увеличению резистентности сосудов легких и повышению давления в ЛА и ПЖ, т.е. к развитию ЛГ. Объем лево-правого сброса крови при этом уменьшается. При прогрессировании ЛГ сброс может стать перекрестным или даже право-левым. Высокая лёгочная гипертензия и право-левый сброс крови через ДАЛП являются признаками синдрома Эйзенменгера.

Клинические проявления заболевания зависят от объема лево-правого сброса крови и степени объемной перегрузки МКК и ЛЖ:

- дети с рестриктивным ДАЛП могут быть асимптомны;

- на практике, однако, чаще встречаются нерестриктивные ДАЛП имеются признаки недостаточности кровообращения, обусловленные гиперволемией МКК и объемной перегрузкой ЛЖ (снижение толерантности к физическим нагрузкам, одышка, тахикардия, затем присоединяются задержка физического развития, частые бронхолегочные заболевания);

- наиболее выраженная симптоматика характерна для младенцев в возрасте старше 1 месяца с большими (нерестриктивными) ДАЛП, когда наблюдается максимальное после рождения физиологическое снижение ОЛС и, как следствие, значительное увеличение лево-правого сброса крови;

- при развитии синдрома Эйзенменгера появляется различной степени выраженности цианоз слизистых оболочек и кожных покровов. При этом может возникнуть мнимое улучшение состояния, проявляющейся снижением частоты респираторных заболеваний;

У большинства взрослых пациентов с коррекцией ДАЛП в детском возрасте или с сохранением небольшого остаточного дефекта после хирургического вмешательства, заболевание обычно протекает бессимптомно [34, 37]. Как правило, при своевременно выполненной коррекции порока, наблюдается полный регресс ЛГ [38].

При появлении синдрома Эйзенменгера, обычно в случаях без хирургического лечения или дальнейшего прогрессирования ЛГ при несвоевременно диагностированном и корригированном ВПС, постепенно развивается клиническая картина, характерная для полиорганного прогрессирующего заболевания, включая центральный цианоз, одышку, утомляемость, кровохарканье, обмороки и, на поздних стадиях, правожелудочковую сердечную недостаточность [39, 40, 41, 42].

Симптомы повышенной вязкости крови включают головную боль, обмороки, головокружение, усталость, шум в ушах, помутнение зрения, парестезии губ, пальцев рук и ног, мышечные боли [4, 13, 43].

2. Диагностика заболевания или состояния (группы заболеваний или состояний), медицинские показания и противопоказания к применению методов диагностики

Критерии установления диагноза:

1. Клиническая картина сердечной недостаточности с наличием данных за критический ВПС с большим лево-правым сбросом крови, сопровождающегося гиперволемией малого круга кровообращения и обеднением большого круга

2. Подтверждение анатомического диагноза ДАЛП на основании комплексного обследования, включающего как клиническую оценку специалистом, так и применение спектра современных визуализирующих методик сердца и сосудов

2.1 Жалобы и анамнез

- **Рекомендуется** сбор анамнеза и жалоб у всех пациентов с ДАЛП [2, 4, 13, 26]. Критерием установления диагноза это не является, поскольку жалобы неспецифичные и характерны для целой группы ВПС с лево-правым сбросом крови.

ЕОК нет (УУР С, УДД 5).

Комментарии: *В зависимости от степени нарушения гемодинамики возможна значительная вариабельность клинического течения ДАЛП, однако, порок редко протекает совсем бессимптомно. Состояние больного зависит от размера дефекта, ЛСС и их изменений с возрастом. Следует уточнять наличие у пациентов одышки, сердцебиений, ухудшения переносимости физических нагрузок; плохой прибавки массы тела, частых инфекционных бронхолёгочных заболеваний [3, 4, 13, 15, 16, 26].*

2.2 Физикальное обследование

- У всех пациентов с ДАЛП **рекомендуется** проводить физикальный осмотр с определением формы грудной клетки и пальпацией области сердца [3, 4, 13, 15, 16, 26].

ЕОК нет (УУР С, УДД 5).

Комментарии: *Достаточно быстро формируется сердечный горб, который наблюдается прекордиально больше слева и выявляется при осмотре в 70% случаях [4, 13]. Механизм его формирования для детей первого года жизни с большими*

(нерестриктивными) ДАЛП аналогичен, как и при других ВПС, сопровождающихся большим объемом шунтирования крови, развивающегося в результате длительного давления увеличенных отделов сердца на переднюю стенку грудной клетки. У пациентов с синдромом Эйзенменгера определяется центральный цианоз, на поздних стадиях-признаки правожелудочковой сердечной недостаточности, что клинически неотличимо от любого другого ВПС, естественное течение которого без оперативного лечения приводит к данном осложнению [4, 22, 44]. Границы сердечной тупости расширены в обе стороны и в третьем межреберье слева при больших размерах дефекта определяется систолическое дрожание ("кошачье мурлыканье"). Симптом выявляется только при наличии лево-правого сброса крови и отсутствует при высокой ЛГ или малых размерах ДАЛП.

- Всем пациентам **рекомендуется** выполнить аускультацию сердца [3, 4, 15, 16, 26, 44].

ЕОК нет (УУР С, УДД 5).

Комментарии: *Не смотря на возможность заподозрить данную патологию при аускультации, специфической аускультативной картины порок не имеет.*
при аускультации у пациентов с ДАЛП определяется:
– у лиц с высокой ЛГ отмечается значительное преобладание легочного компонента II тона, что определяется как акцент II тона в точке аускультации ЛА;

– классический «машинный» шум систоло-диастолического сброса выслушивается при небольших ДАЛП в отсутствие высокой ЛГ, т.е. примерно в 10-15% случаях, максимально во II-III межреберье, что несколько ниже чем punctum maximum при ОАП

– чаще определяется только систолический, различной интенсивности шум сброса крови через ДАЛП на основании сердца, также максимально во II-III межреберье и несколько ниже, чем при ОАП;

– нежный диастолический шум относительного гемодинамического стеноза МК на верхушке сердца (при значительном по объему лево-правом сбросе);

– у пациентов с высокой ЛГ в проекции ЛА может выслушиваться нежный диастолический шум гемодинамической недостаточности клапана ЛА (шум Грехема-Стилла) на фоне ее выраженной дилатации [2, 4, 10, 16, 26, 44].

2.3 Лабораторные диагностические исследования

У пациентов с неосложненным ДАЛП не являются специфичными.

- **Рекомендуется** проведение общего (клинического) анализа крови у всех пациентов с ВПС, осложненном ЛГ, при первичном обследовании и динамическом наблюдении каждые 6–12 месяцев с целью оценки прогрессирования полицитемии и полиглобулии [35].

ЕОК IC (УУР C, УДД 5).

Комментарии: *Вторичный эритроцитоз часто встречается у пациентов с ВПС при развитии ЛГ, к которым относится ДАЛП, а также при сопутствующей патологии легких. Гематокрит следует определять автоматически, поскольку центрифугирование крови дает ложно высокие значения гематокрита из-за улавливания плазмы [34]. Следует оценивать уровень гемоглобина в динамике у всех больных, принимающих антагонисты рецепторов эндотелина, которые вследствие гемодилюции могут привести к его снижению примерно у 10-15% больных [45]. У пациентов с ЛГ на фоне ДАЛП имеются нарушения гемостаза, включая тромбоцитопению, повышенный риск кровотечений и тромбозов [34].*

- **Рекомендуется** проведение анализа крови биохимического общетерапевтического (креатинин, глюкоза, натрий, калий, АСТ, АЛТ, общий и прямой билирубин, железо, мочевая кислота) у всех пациентов с ВПС, осложненном ЛГ, включая ДАЛП, при первичном обследовании и динамическом наблюдении каждые 6–12 месяцев с целью оценки состояния внутренних органов, потенциально склонных к повреждению по мере прогрессирования СН [34].

ЕОК IC (УУР C, УДД 5).

Комментарии: *Уровень глюкозы может быть снижен у больных с синдромом Эйзенменгера вследствие повышенного гликолиза in vitro вследствие эритроцитоза. У пациентов с ЛГ на фоне ДАЛП повышенный обмен эритроцитов/гемоглобина и нарушение метаболизма уратов приводит к развитию гиперурикемии [46]. Повышенная концентрация непрямого билирубина у пациентов с цианозом сопряжена с риском камнеобразования в желчном пузыре. Примерно у половины пациентов с синдромом Эйзенменгера имеется железодефицитное состояние. Поэтому целесообразно проводить определение уровней железа в сыворотке крови и ферритина не реже одного раза в год для решения вопроса о назначении препаратов железа [35].*

- **Рекомендуется** определение уровня N-терминального фрагмента мозгового натрийуретического пропептида (NT-proBNP) в крови у всех пациентов с ДАЛП, осложненном ЛГ, при первичном обследования и каждые 3-6 месяцев для

определения риска летальности и возможности коррекции проводимой терапии [27].

ЕОК I С-ЕО (УУР С, УДД 5).

Комментарии: *Оценка изменений уровня NT-proBNP в динамике является важной с момента начала наблюдения и в отдаленные сроки [35, 48, 187].*

2.4 Инструментальные диагностические исследования

- Всем пациентам **рекомендуется** регистрация электрокардиографии (ЭКГ) для определения перегрузки левых и правых отделов сердца, оценки сердечного ритма и проводимости [3, 4, 15, 16, 35, 48, 187].
- **ЕОК нет (УУР С, УДД 5).**

Комментарии: *При малых (рестриктивных) ДАЛП патологические ЭКГ-признаки могут отсутствовать. У пациентов с нерестриктивными ДАЛП определяются ЭКГ-признаки гипертрофии и перегрузки ЛЖ, иногда ЛП. При наличии ЛГ определяются ЭКГ-признаки гипертрофии ПЖ. Нарушения ритма возникают на поздних стадиях заболевания, приводят к декомпенсации сердечной недостаточности [45]. Трепетание или фибрилляция предсердий значительно ухудшают прогноз пациентов [51].*

Регистрация ЭКГ с интервалом 12 мес. рекомендуется для назначения врачом-кардиологом при амбулаторном наблюдении пациентов с высокой ЛГ и синдромом Эйзенменгера в динамике с целью выявления или оценки изменений степени гипертрофии и/или дилатации правых камер сердца [35, 48].

- **ЕОК нет (УУР С, УДД 5).**

Комментарии: *При наличии ЛГ определяются P pulmonale, отклонение ЭОС вправо, гипертрофия ПЖ, перегрузка ПЖ по типу «стрейн», БПНПГ, удлинение сегмента QT [52]. Последние два признака свидетельствуют о явной выраженности заболевания, тогда как гипертрофия и признаки перегрузки обладают достаточной чувствительностью и специфичностью для скрининговых исследований [53, 54, 187].*

- Всем пациентам **рекомендуется** выполнение рентгенографии органов грудной клетки для определения конфигурации сердца и состояния малого круга кровообращения [3, 4, 15, 16, 19, 23, 35, 48, 55]. При синдроме Эйзенменгера кратность исследования в случаях наличия симптомов и функциональном классе III-IV исследование рекомендуется проводить каждые 12-24 мес. В остальных

случаях по необходимости [35, 48, 187].

ЕОК нет (УУР С, УДД 5).

Комментарии: *Данные рентгенологического исследования имеют сходство с таковыми у детей до года и более старшего возраста, имеющих гемодинамически значимые ДМЖП или ОАП [55]. Степень кардиомегалии и выраженности легочного рисунка напрямую зависит от величины шунта. Для детей первых 1,5-3 месяцев жизни с большими (нерестриктивными) дефектами характерно нарастание степени выраженности легочной гиперволемии в динамике, что связано с физиологическим снижением общего легочного сопротивления и увеличением сброса слева направо. При наличии большого сброса крови слева направо имеются признаки увеличения левого предсердия, ЛЖ и усиление легочного рисунка. У пациентов с выраженной ЛГ отсутствует увеличение ЛЖ, но имеется выбухание дуги легочной артерии и ослабление легочного рисунка на периферии легких [19]. У пациентов с небольшими (рестриктивными) ДАЛП рентгенография грудной клетки будет нормальной.*

- Всем пациентам **рекомендуется** выполнение эхокардиографии (ЭхоКГ) (А04.10.002) с ультразвуковой допплерографией, что является основным диагностическим инструментом в постановке диагноза ДАЛП, определении его размера, локализации, объема и направления шунтирования крови [3, 4, 19, 35, 48]. При синдроме Эйзенменгера кратность исследования в случаях наличия симптомов и функциональном классе III-IV исследование рекомендуется проводить каждые 12 мес. В остальных случаях через 12-24 мес. [35, 48, 187].

- **ЕОК IC (УУР С, УДД 5).**

Комментарии: *Эхокардиография (ЭхоКГ) - ключевой метод диагностики для установления диагноза ДАЛП и оценки тяжести пациентов: позволяет получить информацию о локализации, размере дефекта, выраженности объемной перегрузки левого желудочка, степени ЛГ. До сравнительно недавнего времени это был основополагающим методом визуализации для ДАЛП [56]. Эхокардиографическим признаком ДАЛП является перерыв эхосигнала в перегородке между аортой и ЛА с наличием сброса, выявляемого в режиме цветного и непрерывно-волнового допплера [44]. Поток крови направлен при этом в ЛА антеградно [57]. Важную информацию также несет измерение градиента давления между аортой и ЛА, которое осуществляется с использованием непрерывного допплеровского метода. По аналогии с рестриктивными септальными дефектами и ОАП, высокоградиентным сброс считается, если он превышает 50 мм рт.ст., низкоградиентным – менее 30 мм рт.ст. Важно и определение направления сброса, взаимоотношение с другими структурами, размеры ЛЖ, Qp/Qs (если*

речь идет об изолированном ДАЛП). Доступы для визуализации могут быть различные, включая парастернальную и субокостальную позиции. При постановке диагноза необходимо определить наличие сформированных аортального и легочного клапанов, что исключает общий артериальный ствол. Наиболее хорошо визуализируются с использованием двухмерной ЭхоКГ в сочетании с цветовым допплеровским картированием I и III типы ДАЛП, т.е. расположенные вблизи полулунных клапанов [58]. В отношении дефектов, располагающиеся дистально (II и IV типы), возможности эхокардиографической визуализации ограничены. Также, для *правильной оценки величины ЛГ при ДАЛП у детей старше 6 мес. метода эхокардиографии недостаточно и в этих случаях рассматривается вопрос о катетеризации полостей сердца и сосудов [56, 59, 60].*

Важно, что при наличии высокой степени ЛГ, когда величина сброса крови на уровне ДАЛП минимальная, отсутствует или уравненная, возможности ЭхоКГ и допплерографии в частности в постановке диагноза снижаются. ДАЛП может выявляться случайно, после событий связанных с родами или по другим причинам [106, 107]. Описаны случаи аутопсийной постановки диагноза без каких-либо симптомов в анамнезе у внезапно умерших взрослых и беременных [108, 109].

- Чреспищеводная эхокардиография (ЧПЭхоКГ) **рекомендуется** взрослым пациентам, когда данные трансторакальной визуализации являются неопределенными или технически ограниченными [34, 45, 59, 133,134].

ЕОК нет (УУР В, УДД 2).

Комментарии: *Проведение чреспищеводной и/или контрастной ЭхоКГ в сочетании с другими методами визуализации (магнитно-резонансной томографией сердца и магистральных сосудов, спиральной компьютерной томографии сердца с ЭКГ-синхронизацией) значительно улучшает диагностические возможности при ДАЛП. В настоящее время внедряются ЭхоКГ-технологии для улучшения диагностики с использованием трехмерных изображений и тканевой ультразвуковой допплерографии.*

- **Рекомендуется** выполнение компьютерной томографии сердца с контрастированием (А06.10.009.001) всем пациентам для уточнения данных ЭхоКГ (если есть в этом необходимость, либо результаты ЭхоКГ неубедительны) при планировании хирургического лечения [34, 45, 61, 62, 63].

ЕОК IIаС (УУР С, УДД 5).

Комментарии: *КТ играет все более важную роль в диагностике ДАЛП как у детей, так и у взрослых пациентов: обеспечивает отличное пространственное разрешение и быстрое получение данных, позволяет визуализировать эпикардиальные коронарные артерии и коллатерали артерий, выявить паренхиматозные заболевания легких. Размеры и функцию желудочков можно оценить с меньшими затратами времени в сравнении с МРТ. КТ в настоящее время более широко доступна, чем МРТ, и поэтому играет особую роль в экстренных ситуациях. КТ сердца является альтернативой МРТ у пациентов с имплантированными кардиостимуляторами или дефибрилляторами. Основным недостатком большинства современных систем считалась высокая доза ионизирующего излучения и снижение качества визуализации у детей из-за высокой частоты сердечных сокращений. Однако, недавние усовершенствования, такие как ЭКГ-синхронизация, новые ротационные техники, уменьшают дозу излучения, что в ближайшие годы может сделать КТ более привлекательным методом визуализации [24, 34, 35, 48, 64]. Кратность исследований при амбулаторном наблюдении определяется индивидуально.*

- **Рекомендуется** проведение магнитно-резонансной томографии сердца и магистральных сосудов взрослым пациентам с ДАЛП для оценки их структурно-функциональных изменений [35, 63, 135, 136].

ЕОК нет (УУР С, УДД 3).

Комментарии: *МРТ сердца улучшает возможности визуализации, особенно для оценки перегрузки желудочков сердца и количественного определения шунта. Метод позволяет получить трехмерные анатомические реконструкции с высоким пространственным и временным разрешением, проводить объемные измерения, оценку сосудов и фиброзных изменений миокарда. МРТ применяется у взрослых с ДАЛП в следующих клинических ситуациях:*

- в качестве альтернативы ЭхоКГ, когда оба метода могут дать сходную информацию. ЭхоКГ превосходит МРТ при оценке градиентов и уровня давления в легочной артерии, выявлении небольших, высокомобильных структур, таких как вегетации;
- как дополнительный метод, когда получены неоднозначные или пограничные данные ЭхоКГ, например, объемы и фракция выброса ЛЖ, что может иметь решающее значение в тактике лечения взрослых пациентов с ДАЛП, например, в оценке объема перегрузки и клапанных регургитаций;
- МРТ более информативна в сравнении с ЭхоКГ при количественной оценке объемов и фракции выброса ПЖ, обструкции выносящего тракта ПЖ, легочной регургитации, оценке легочных артерий (стенозов, аневризм) и аорты (аневризма, расслоение,

коарктация); системных и легочных вен (аномальный дренаж, обструкции и т.д.), коллатералей и артериовенозных мальформаций (превосходит возможности КТ), при ишемической болезни сердца (ИБС) (уступает КТ), оценке внутри- и экстракардиальных масс (уступает КТ), количественной оценке массы миокарда (ЛЖ и ПЖ), выявление и количественная оценка фиброза миокарда/рубца (при исследовании с гадолинием выявляется улучшение в отсроченную фазу); характеристика ткани (фиброз, жир и т.д.) [63].

- МРТ в целом показано при недостаточной информативности полученных данных при стандартном ЭхоКГ исследовании [48].

У маленьких детей в настоящее время методика имеет ограниченное применение из-за технических ограничений [64].

- **Рекомендуется** зондирование камер сердца (А11.10.005) всем пациентам при повышении давления в легочной артерии по данным ЭхоКГ для определения легочного сосудистого сопротивления, в том числе при подозрении на синдром Эйзенменгера [3, 4, 15, 16, 23, 43, 49, 63, 65, 134, 136, 137, 139, 187].

ЕОК IC-EO (УУР С, УДД 4).

Комментарии: *Для диагностики изолированных форм ДАЛП проведение зондирования камер сердца сегодня не применяется рутинно в отношении детей до 6 мес. [56, 59, 60]. Напротив, при обследовании более старших детей и взрослых с наличием ЛГ инвазивное обследование обычно показано [60]. План обследования при этом не должен быть чрезмерным и, в случае сочетания ДАЛП с синдромом Эйзенменгера или высокой ЛГ, от проведения ангиокардиографии, при наличии информации об анатомии дефекта по данным других методов, и вовсе следует воздержаться, выполнив только катетеризацию полостей сердца с определением давления в камерах сердца и расчетом величины периферического сопротивления. Катетеризация предполагает измерение давлений (систолического, диастолического, среднего) в легочной артерии и аорте, определение газового состава крови в обоих предсердиях, лёгочной артерии и аорте, и расчёт показателя ЛСС. Также катетеризация сердца остается стандартным исследованием для точной постановки диагноза ЛГ и выбора метода оптимального лечения у взрослых больных с ДАЛП и ЛГ. Более детальная информация, учитывающая необходимые этапы обследования, представлена в клинических рекомендациях по ЛГ, в том числе хронической тромбоэмболической ЛГ[187].*

- **Рекомендуется** всем взрослым больным с синдромом Эйзенменгера одновременно с зондированием камер сердца проведение исследований, направленных на

диагностическую визуализацию: магнитно-резонансной томографии сердца и магистральных сосудов (А05.10.009), спиральной компьютерной томографии сердца с ЭКГ-синхронизацией (А06.10.009.003) [34, 35, 43, 45, 48, 49, 187]

ЕОК I С-ЕО (УУР А, УДД 2).

Комментарии: *проведение зондирование камер сердца и исследований, направленных на диагностическую визуализацию при синдроме Эйзенменгера, необходимо для получения необходимых данных и исключения других потенциальных причин, способствующих право-левому сбросу или ЛГ [34, 35, 43, 45, 48, 49]*

- Рекомендуется проведение зондирования камер сердца с проведением пробы с лекарственными препаратами для установления операбельности – возможности закрытии шунта у больных с ДАЛП и ЛГ [3, 4, 15, 16, 23, 43, 49, 63, 65, 66, 67, 68, 187].

ЕОК IС (УУР В, УДД 2).

Комментарии: *см. клинические рекомендации по ЛГ, в том числе хронической тромбоэмболической ЛГ [187].*

Рекомендуется проведение коронарографии взрослым пациентам с ДАЛП перед операцией коррекции ВПС при наличии симптомов стенокардии или факторов риска ишемической болезни сердца [34, 71, 134, 136].

ЕОК IIаВ (УУР С, УДД 4).

- **Рекомендуется** у взрослых пациентов с ДАЛП, с низким или промежуточным риском коронарного атеросклероза, при планировании оперативного лечения в случае в качестве альтернативы коронарографии служит компьютерно-томографическая коронарография (А06.10.006.001) [34, 71, 134, 136, 138].

ЕОК IIаВ (УУР С, УДД 5).

Комментарии: *компьютерно-томографическую коронарография является полуинвазивным исследованием в отличие от коронарографии [34].*

2.5 Иные диагностические исследования

- **Рекомендуется** проведение теста 6-минутной ходьбы для исследования переносимости физических нагрузок с оценкой индекса одышки по Боргу у

взрослых пациентов с ДАЛП, осложненным ЛГ [*34, 35, 43, 45, 48, 49, 50, 139, 157, 158, 159, 187*].

ЕОК IC (УУР 4, УДД С).

Комментарии: *Тест 6-минутной ходьбы (ТШХ) является наиболее простым методом оценки функциональных возможностей пациентов [35]. Дистанция в ТШХ обратно коррелирует с функциональным классом (ВОЗ). Тест дополняется оценкой индекса одышки по Боргу и пульсоксиметрией [35]. Снижение насыщения кислородом артериальной крови более чем на 10% во время ТШХ указывает на повышенный риск летальности. Динамика дистанции в ТШХ явилась первичной конечной точкой в большинстве рандомизированных исследований у больных с ЛГ [35, 48].*

- Перед выпиской из стационара всем пациентам с целью контроля после выполненного оперативного вмешательства **рекомендуется** выполнить электрокардиографию [61].

ЕОК нет (УУР С, УДД 5).

- Перед выпиской из стационара всем пациентам с целью контроля после выполненного оперативного вмешательства **рекомендуется** выполнить эхокардиографию [61].

ЕОК нет (УУР С, УДД 5).

3. Лечение, включая медикаментозную и немедикаментозную терапии, диетотерапию, обезболивание, медицинские показания и противопоказания к применению методов лечения

3.1 Консервативное лечение

Поддерживающая терапия

Тактика лечения ДАЛП определяется гемодинамической значимостью дефекта и известным для него прогнозом. Для детей, поддающихся терапии, возможно отсрочить проведение оперативного вмешательства в случаях высокого риска оперативного лечения.

- При отсутствии прогрессирования явлений НК, нарастания ЛГ и удовлетворительном наборе массы тела ребенком, хирургическое вмешательство **рекомендуется** проводить по достижению возраста 3 мес. [74]. В случаях отсутствия ответа на терапию, рассмотреть вопрос о возможности оперативного лечения без искусственного кровообращения или гибридным методом [72, 73].

ЕОК нет (УУР С, УДД 5).

- У детей первых недель жизни при признаках гиперволемии малого круга кровообращения и явлениях недостаточности кровообращения **рекомендуется** соответствующая медикаментозная терапия с решением вопроса о возможности оперативного лечения [2, 4, 10, 16, 41, 44, 61, 75].

ЕОК нет (УУР С, УДД 5).

Комментарии: *У пациентов периода новорожденности при высоком риске оперативного лечения по причине сопутствующих ВПС и/или иных отягощающих факторов и с проявлениями сердечной недостаточности целесообразно прибегнуть к консервативной терапии с использованием диуретиков, бета-адреноблокаторов, ингибиторов АПФ. Лечение не должно быть длительным и используется до хирургической коррекции ВПС.*

- Назначение антитромботических средств (АТХ B01) **не рекомендуется** взрослым пациентам с ДАЛП и ЛГ в связи с повышенным риском кровотечений и недоказанной эффективностью [76].

ЕОК IIаB (УУР С, УДД 5).

Комментарии: *Рандомизированные контролируемые исследования с целью изучения эффективности/безопасности терапии антикоагулянтной у пациентов с ДАЛП, в том числе с ЛГ, не проводились. Антикоагулянты (антитромботические средства) применяются при наличии показаний для лечения сопутствующей патологии.*

Сердечная недостаточность – наиболее возможная проблема взрослых пациентов с персистирующими ДАЛП или резидуальными ДАЛП после хирургической коррекции порока. Терапия в таких случаях осуществляется с использованием принятых рекомендаций по лечению сердечной недостаточности [66, 77].

- «Петлевые» диуретики и антагонисты альдостерона **рекомендуются** пациентам с ДАЛП с сердечной недостаточностью для купирования отечного синдрома [76, 163, 164, 165].

ЕОК нет (УУР С, УДД 5).

Комментарии: *Рандомизированные контролируемые исследования по применению диуретиков при ДАЛП, как и при многих других ВПС, отсутствуют, однако клинические данные демонстрируют отчетливое улучшение симптоматики при использовании петлевых диуретиков у пациентов с НК. При назначении диуретиков следует избегать*

*форсированного диуреза и тщательно мониторировать системное АД, уровни электролитов, креатинина, мочевины крови и гематокрита, чтобы избежать гемоконцентрации в ответ на снижение внутрисосудистого объема крови, гипокалиемии, преренальной недостаточности. В условиях выраженной системной гипотонии и анасарки целесообразно внутривенное капельное введение фуросемида** под контролем системного АД, центрального венозного давления и почасового диуреза. При наличии показаний следует рассматривать инотропную поддержку под контролем гемодинамики в условиях реанимационного отделения [27, 140, 141].*

- **Рекомендуется** назначение #дигоксина** (твердая лекарственная форма off-label у детей до 3-х лет) пациентам с ВПС, сопровождающимся большим лево-правым сбросом крови и явлениями недостаточности кровообращения, в том числе с ДАЛП, для контроля частоты сердечных сокращений при сердечной недостаточности. Поддерживающая суточная доза делится у детей до 10 лет на два приема. Составляет 8-10 мкг/кг/сут для новорожденных при пероральном приеме, у детей старше периода новорожденности и до возраста 2 лет – 10-12 мкг/кг/сут и старше 2 лет – 8-10 мкг/кг/сут; при внутривенном пути введения доза составляет 75% от пероральной [166, 167, 168].

ЕОК IB (УУР А, УДД 2).

Комментарии: *#Дигоксин** (твердая лекарственная форма off-label у детей до 3-х лет) позволяет контролировать частоту сердечных сокращений у больных с наджелудочковыми аритмиями, которые ассоциируются с дисфункцией желудочков. Препарат повышает сократительную функцию ПЖ у больных с ЛГ, при патологии легких и бивентрикулярной хронической сердечной недостаточности. Требуется контроль терапевтического уровня дигоксина** в сыворотке крови (от 0,8 до 2 нг/мл) [27, 79].*

Рекомендуется назначение препаратов у пациентов грудного возраста с ВПС и лево-правым сбросом, к которым относится ДАЛП, при декомпенсации НК для улучшения регионарной перфузии, сократительной способности желудочков сердца и купирования застойных явлений, терапии в различных комбинациях: бета-адреноблокаторы, #дигоксин** и диуретики [27, 79, 168, 178].

ЕОК нет (УУР С, УДД 5).

Комментарии: *изолированное назначение в этой ситуации #дигоксина** неэффективно и клинический эффект монотерапии существенно ниже, нежели комбинированного лечения [79].*

- **Рекомендуется** назначение кардиотонических средств, кроме сердечных гликозидов (код АТХ С01С: С01СА и код С01СХ) (добутамин**, допамин**, |#левосимендан**) у пациентов с ВПС, включая ДАЛП, при декомпенсации НК для улучшения сократительной способности желудочков сердца и поддержания перфузионного давления [80, 142].

ЕОК нет (УУР А, УДД 2).

Комментарии: *Для повышения сердечного выброса применяются инотропные препараты (добутамин**, допамин**, #левосимендан**, последний off-label у детей до 18 лет в нагрузочной дозе 10 мкг/кг и затем постоянная инфузия в течение 24 часов в дозе 0.1 мкг/кг/мин, для взрослых режим дозирования – см. инструкцию) [142] и, при необходимости, для поддержания артериального давления, норэпинефрин**. Выбор в пользу добутамина** предпочтителен при высокой ЛГ, учитывая влияние препарата на величину ЛСС [45, 142].*

- **Рекомендуется** всем пациентам с ДАЛП при выявлении ЛГ проведение комплекса лечебно-диагностических мероприятий и процедур, в соответствии с соответствующими Российскими клиническими рекомендациями по ЛГ, [187].

ЕОК IB (УУР А, УДД 2).

Комментарии: *клинические рекомендации по ЛГ, в том числе хронической тромбоэмболической ЛГ используются в зависимости от конкретной клинической ситуации применительно к каждому этапу обследования и лечения, включая проведение специфических исследований и тестов на обратимость ЛГ, назначение специфической современной моно- и комбинированной терапии ЛГ препаратами всех известных групп и оценку возможности оперативного лечения основного ВПС, приведшего к развитию ЛГ [25, 34, 44, 45, 48, 78, 81, 82, 84, 86, 169, 145, 146, 147, 148, 149, 150, 151, 143, 144, 145, 146, 147, 171, 187].*

3.2 Хирургическое лечение

- Хирургическое лечение **рекомендуется** пациентам с ДАЛП с лево-правым сбросом или преимущественно лево-правым и проявлениями НК, не поддающимися терапевтическому лечению [44, 48, 66, 74, 102].

ЕОК IC (УУР С, УДД 5).

Комментарии: *учитывая плохой прогноз и выраженность гемодинамических нарушений в типичных случаях из-за более чем в 90% наблюдений ДАЛП наличия большого сброса, следует иметь в виду высокую вероятность раннего развития ЛГ, кардиомегалии, рецидивирующих пневмоний, изменений миокарда и летального исхода. Соответственно своевременное оперативное лечение необходимо проводить у детей грудного возраста и элективно у новорожденных. Сообщается и о возможности радикального лечения в группах больных в возрасте старше 2 лет, и даже 4 лет [103]. Однако, это отдельные наблюдения или выборочные группы пациентов, которые сохранили возможность ответа на лечение с обратимыми изменениями в легких и положительными тестами на вазореактивность [6, 7, 8, 13, 103]. Успешное оперативное лечение в более старшем возрасте и у взрослых является предметом редких сообщений [104]. При этом невозможность хирургического лечения и назначение консервативной терапии у взрослых с ДАЛП и синдромом Эйзенменгера описывается чаще [23, 105].*

- Хирургическое лечение **рекомендуется** пациентам с ВПС с лево-правым сбросом при соотношении объемов кровотока по малому и большому кругам кровообращения (Qp/Qs) более 1,5 при величине систолического давления в лёгочной артерии менее 50% от системного давления и ЛСС не более 1/3 от системного [44, 48, 66].

ЕОК IC (УУР С, УДД 5).

- Хирургическое лечение **рекомендуется** пациентам с ДАЛП с лево-правым сбросом или преимущественно лево-правым и проявлениями НК, поддающимися терапевтическому лечению в возрасте 3 месяцев [44, 48, 66, 74, 102].

ЕОК IC (УУР С, УДД 5).

Комментарии: *для случаев, когда выраженность клинических проявлений и степень ЛГ минимальная, а стандартная терапия НК позволяет контролировать состояние пациента, допускается тактика консервативного ведения до достижения более старшего возраста после периода новорожденности [103]. Откладывание оперативного лечения до возраста старше года вероятнее всего потребует инвазивного обследования с оценкой степени ЛГ [44].*

- Одномоментное хирургическое лечение **рекомендуется** пациентам с ДАЛП с лево-правым сбросом или преимущественно лево-правым и проявлениями НК, при сочетании с другими ВПС [44, 48, 66, 74, 102].

ЕОК IC (УУР С, УДД 5).

Комментарии: *для случаев, когда выраженность клинических проявлений и степень ЛГ значимая и терапия НК не позволяет рассчитывать на стабилизацию состояния больного с ДАЛП в сочетании с другими ВПС, необходимо рассмотреть вопрос об одномоментной коррекции [103]. Несмотря на то, что послеоперационная летальность в этих случаях высокая, тактика откладывания оперативного лечения нецелесообразна при сопутствующих критических ВПС, требующих хирургического лечения и имеющих без операции неблагоприятный прогноз [16, 44, 110]. В случаях, когда радикальная коррекция в условиях искусственного кровообращения сопряжена с чрезмерным риском (низкая масса тела, недоношенность, сложная анатомия сопутствующих ВПС и др.), рассматривается возможность этапного паллиативного лечения или гибридного метода [72, 73].*

- Операцию по поводу изолированного ДАЛП **рекомендуется** в типичных случаях выполнять путем закрытия любым сертифицированным материалом (медицинским устройством, имеющее регистрационное удостоверение: заплата сердечно-сосудистая, животного происхождения***, заплата сердечно-сосудистая, синтетическая***, окклюдер кардиологический***) [26, 38, 44, 111].

ЕОК нет (УУР С, УДД 5).

Комментарии: *для доступа к ДАЛП предпочтительнее использовать аортотомию с возможностью визуализации всех краев дефекта, что при необходимости позволяет применить технику «сэндвича» при устранении дефекта при помощи заплаты [112]. Применение заплаты для устранения порока наиболее часто описываемая сегодня методика, хотя детали доступа к дефекту являются предметом обсуждения [119]. Вскрытие аорты также позволяет контролировать устья коронарных артерий и с учетом их анатомии моделировать нео-перегородку между аортой и легочной артерией. Авторы, имеющие опыт сравнения различных методик, сообщают о снижении количества осложнений и отсутствие летальности именно при операциях, когда присутствует возможность использования искусственного кровообращения и использования аортотомного доступа к ДАЛП [38].*

- Хирургическое закрытие ДАЛП **рекомендуется** пациентам с развившейся легочной гипертензией с ОЛС>3-5 единиц Вуда и сохраняющимся гемодинамически значимым лево-правым сбросом (Qp/Qs>1,5) [33, 66].

ЕОК IIaC (УУР С, УДД 5).

- Разделение изолированного ДАЛП с последующим ушиванием или закрытием аортального и легочного концов, также как перевязку и клипирование **не рекомендуется** выполнять рутинно, если этого не требует конкретная анатомическая ситуация [2, 26, 38].

ЕОК III С (УУР С, УДД 5).

Комментарии: *не смотря на предпочтительность операции в условиях искусственного кровообращения с доступом для визуализации ДАЛП через аорту, техника коррекции выбирается с учетом индивидуальных особенностей. Техника разделения и сегодня рассматривается как устаревшая, хотя и позволяющая достигать необходимого результата [113]. В некоторых случаях при выраженности краев, наличии «удобной» и достаточной по протяженности «ампулы», возможно также клипирование или перревязка ДАЛП, особенно если ситуация это оправдывает (необходимость избежать искусственного кровообращения, низкая и крайне масса тела и т.д.). Однако, следует учитывать риск кровотечения и особенности коронарной анатомии [44].*

- У пациентов с легочной гипертензией при ОЛС≥5 единиц Вуда закрытие ДАЛП может быть **рекомендовано** при сохраняющемся гемодинамически значимом лево-правым сбросе (Qp/Qs>1,5), однако, в каждом случае решение следует принимать индивидуально в экспертном центре [33, 66].

ЕОК IIbC (УУР С, УДД 5).

- Хирургическая коррекция ДАЛП **не рекомендуется** при синдроме Эйзенменгера и выраженной легочной гипертензии, которая сопровождается десатурацией, вызванной физической нагрузкой [66].

ЕОК IIIC (УУР С, УДД 5).

Комментарии: *Клинические данные не позволяют точно определить пороговые значения десатурации, однако, по опыту большинства исследователей, за пороговые значения принимается сатурации кислорода в артериальной крови менее 90% [66].*

Персистенция ДАЛП сопряжена со следующими рисками у взрослых пациентов:

1. *развитие синдрома Эйзенменгера при недооценке размера дефекта;*
2. *риск парадоксальных тромбоэмболий при венозных тромбозах или трансвенозной электрокардиостимуляции;*
3. *риск развития аритмий, в том числе жизнеугрожающих аритмий, при синдроме Эйзенменгера;*
4. *риск развития и прогрессирования НК, чаще - правожелудочковой [114].*

- **Рекомендуется** трансплантация легких с коррекцией ДАЛП или трансплантация комплекса сердце-легкие пациентам с ЛГ при неэффективности комбинированной специфической терапии [35, 64, 65, 115, 116, 156].

ЕОК IIbC (УУР С, УДД 5).

Комментарии: *Трансплантация легких с коррекцией ВПС или комбинированная трансплантация комплекса сердце–легкие показана пациентам с синдромом Эйзенменгера при наличии предикторов неблагоприятного прогноза – прогрессирующее ухудшение функционального и гемодинамического статуса, рефрактерная НК. Согласно данным регистра Международного общества трансплантации сердца и легких, при синдроме Эйзенменгера вследствие простых пороков изолированная трансплантация легкого с одновременной коррекцией порока может быть методом выбора. Однако при септальных дефектах лучшие исходы наблюдаются при трансплантации* комплекса *сердце–легкие [115]. За последнее годы улучшились результаты лечения: 5- и 10-летняя выживаемость достигла 52-75% и 45-66% соответственно [115, 116]. Согласно данным этого же регистра, частота трансплантаций комплекса сердце-легкие по поводу ВПС составляет 35.7% от общего количества диагнозов у реципиентов, ЛГ соответственно - 27.6%*

3.3 Эндоваскулярные вмешательства

- Закрытие у детей ДАЛП окклюдером*** в настоящее время не **рекомендуется** при сочетании со сложными ВПС, требующими открытой хирургической коррекции [119].

ЕОК III C (УУР С, УДД 5).

Комментарии: *Чрескожное закрытие ДАЛП сегодня рассматривается как сложная, сопряженная с рисками осложнений процедура, крайне редко выполняемая при массе тела менее 4 кг [120]. Так, на примере ОАП, если последний имеет «тип анатомии ДАЛП» или тип В, эндоваслкуряное лечение обычно не рекомендуется [117, 118]. То же самое касается низкой массы тела при рождении и любого анатомического типа, кроме*

IV (промежуточный) по принятой классификации [30, 121]. При планировании выполнить процедуру эндоваскулярно, наряду с анатомией т.н. промежуточного типа ДАЛП, важен выбор размера устройства, поскольку осложнения могут включать повреждение полулунных клапанов, протрузию устройства в просвет магистрального сосуда и компрессию коронарных артерий, и ограниченный размер ДАЛП у детей раннего возраста по имеющимся данным порядка 8 мм [121, 122, 123, 124].

- Закрытие у взрослых больных ДАЛП окклюдером*** рекомендуется при расположении дефекта на достаточном расстоянии от полулунных клапанов аорты и легочной артерии [121, 122, 123, 124, 125, 126, 127, 128].

ЕОК нет (УУР С, УДД 4).

Комментарии: *Чрескожное закрытие ДАЛП представляет собой определенную альтернативу хирургическому лечению у взрослых пациентов с подходящей анатомией (IV или промежуточный тип) при условии соответствия критериям операбельности по степени ЛГ до развития необратимых изменений и синдрома Эйзенменгера. Не смотря на имеющиеся в литературе данные о возможности закрытия ДАЛП размером до 12 мм для взрослых пациентов, консенсуса в вопросе о возможностях и оптимальном размере, нет [126]. Технические ограничения связаны с размерами самих устройств, а также развитием необратимой ЛГ в старшем возрасте, вероятность которой возрастает при больших размерах ДАЛП, что уже является самостоятельным противопоказанием к закрытию ДАЛП.*

- При наличии показаний для закрытия изолированного ДАЛП I, II и III типов у детей при выборе метода **рекомендуется** отдавать предпочтение открытому хирургическому лечению [125, 126, 132].

ЕОК нет (УУР С, УДД 5).

4.Медицинская реабилитация и санаторно-курортное лечение, медицинские показания и противопоказания к применению методов реабилитации, в том числе основанных на использовании природных лечебных факторов.

- В течение 6 месяцев после выполнения хирургической коррекции ДАЛП в условиях искусственного кровообращения пациенту с осложнённым течением послеоперационного периода (резидуальная ЛГ, НК, инфекционные осложнения, повторные хирургические вмешательства в течение одной госпитализации)

рекомендуется пройти реабилитацию в условиях специализированного лечебного учреждения кардиологического профиля [16,76,79].

ЕОК нет (УУР С, УДД 5).

Комментарии: *После коррекции ДАЛП могут встречаться следующие состояния:*

- *Остаточный сброс или реканализация ДАЛП могут встречаться в 30% случаев после коррекции порока. В подобных случаях реоперация показана только при гемодинамически значимом сбросе [80].*
- *Персистенция ЛГ может наблюдаться и после успешной коррекции ВПС. Персистирующая ЛГ после коррекции ДАЛП относится к 1-ой группе [81]. При наличии клинических проявлений, её лечение осуществляется в соответствии с имеющимися рекомендациями [19].*
- *Аортальная регургитация. Может явиться следствием исходной анатомии дефекта (пролапс створки при подаортальном или перимембранозном ДАЛП), либо вовлечением в шов створки аортального клапана. Её частота достигает 5-20% [82,83,84]. Аортальная регургитация может прогрессировать и её встречаемость увеличивается с возрастом. Прогрессирует обычно медленно и этот процесс весьма индивидуален. Наблюдение и (при необходимости) хирургическое лечение осуществляются в соответствии с принятыми рекомендациями [85]. Хотя взгляды на оптимальное время и способ коррекции остаются противоречивыми [84].*
- *Нарушения ритма и проводимости (желудочковые, наджелудочковые аритмии, блокада ножек пучка Гиса, атриовентрикулярные блокады и внезапная сердечная смерть) могут возникать как непосредственно после хирургической коррекции, так и в более отдаленные сроки [80,86].*

- **Рекомендуется** ограничить физическую нагрузку в течение трех месяцев с момента выписки из стационара [87, 88].

ЕОК нет (УУР С, УДД 5).

Комментарии: *Через 6 месяцев после устранения ДАЛП пациенты могут быть допущены к занятиям всеми соревновательными видами спорта при отсутствии: 1) признаков легочной артериальной гипертензии; 2) симптомных тахиаритмий или АВ блокады II или III степени; 3) признаков дисфункции миокарда; 4) желудочковой или предсердной тахикардии.*

5. Профилактика и диспансерное наблюдение, медицинские показания и противопоказания к применению методов профилактики

Прогноз после хирургической или эндоваскулярной коррекции ДАЛП благоприятный при условии своевременной коррекции ВПС. Продолжительность жизни и физическая работоспособность могут быть ограничены при наличии лёгочной гипертензии. В наибольшей степени это выражено у пациентов с синдромом Эйзенменгера. У пациентов с не оперированными гемодинамически незначимыми ДАЛП прогноз благоприятный в отсутствии риска развития осложнений (бактериальный эндокардит, недостаточность аортального клапана) [15,20].

- **Рекомендуется** диспансерное наблюдение за пациентами с ДАЛП после хирургического или эндоваскулярного вмешательства [28,60, 74].

ЕОК IIаВ (УУР С, УДД 5).

Комментарии: *Частота диспансерного наблюдения у врача-детского кардиолога/врача-кардиолога - через месяц, 3, 6 и 12 месяцев после операции. В комплекс диспансерного наблюдения включаются ЭКГ и ЭхоКГ, а также при необходимости, тесты с дозированной физической нагрузкой и пульсоксиметрия. Дальнейшее наблюдение пациентов осуществляется с интервалом 3-36 месяцев [28, 60].*

После выполнения операции (открытой/эндоваскулярной) рекомендуется находиться на диспансерном учёте в течение года, далее по показаниям. Пациенты с дисфункцией ЛЖ, остаточным шунтом, ЛГ, аортальной регургитацией, обструкцией выносящего тракта желудочков сердца должны наблюдаться ежегодно в специализированных центрах. У пациентов с небольшим врожденным или остаточным ДАЛП при сохранной функции ЛЖ, отсутствии ЛГ и других поражений возможно рассматривать визиты наблюдения с интервалом 3-5 лет. После эндоваскулярного вмешательства необходимо регулярное наблюдение в течение первых 2 лет, далее в зависимости от результата - каждые 2–4 года.

При определении кратности наблюдения следует руководствоваться наличием симптомов сердечной недостаточности, состоянием гемодинамики, наличием нарушений ритма сердца, гипоксемии и др. В зависимости от этих факторов всех пациентов с ВПС можно разделить на четыре группы (A,B,C,D):

Группа А

- сердечная недостаточность ФК I;

- отсутствие анатомических гемодинамических нарушений;

- отсутствие нарушений ритма сердца;

- нормальная функция печени, почек и лёгких.

Группа B

- сердечная недостаточность ФК II;

- минимальный стеноз и/или недостаточность клапанов (I степени),

- незначительная дилатация аорты или желудочка (-ов);

- ФВ ЛЖ не менее 50 %, ФВ правого желудочка не менее 40%;

- гемодинамически не значимые внутрисердечные шунты (Qp/Qs<1,5);

- отсутствие гипоксемии;

- нарушения ритма сердца, не требующие лечения;

- отсутствие признаков ЛГ;

- нормальная функция почек и печени.

Группа C

- сердечная недостаточность ФК III;

- умеренный или значительный стеноз и/или недостаточность клапанов (II-III степени), стенозы артерий или вен, умеренная дилатация аорты или желудочка (-ов);

- ФВ ЛЖ 40-49 %, ФВ ПЖ 35-39%;

- гемодинамически значимые внутрисердечные шунты (Qp/Qs ≥1,5);

- умеренно выраженная гипоксемия (SatpO2 ≥ 85%);

- нарушения ритма сердца, контролируемые терапией;

- лёгочная гипертензия (ФК лёгочной гипертензии I-II);

- нарушения функций внутренних органов, контролируемые терапией.

Группа D

- сердечная недостаточность ФК IV;

- значительная дилатация аорты;

- выраженная гипоксемии (SatpO2 < 85%);

- нарушения ритма сердца, рефрактерные к терапии;

- лёгочная гипертензия (ФК лёгочной гипертензии III-IV);

- нарушения функций внутренних органов рефрактерные к проводимой терапии.

В зависимости от принадлежности пациента с корригированным или некорригированным ДАЛП к той или иной группе, рекомендуется различная кратность наблюдения и объём необходимых при этом исследований:

Кратность наблюдения (мес.) /методы исследования	*Группа A*	*Группа B*	*Группа C*	*Группа D*
Осмотр врача-детского кардиолога/врача-кардиолога	*36*	*12*	*6*	*3*
Электрокардиография	*36*	*12*	*6-12*	*3-6*
Эхокардиография	*36*	*12*	*6-12*	*3-6*
Пульсоксиметрия	*при необходимости*	*при необходимости*	*6*	*3*
Тест с физической нагрузкой (ТШХ, при необходимости кардиопульмональный нагрузочный тест)	*36*	*24*	*12-24*	*6-12*

- **Рекомендуется** проводить пульсоксиметрию всем пациентам на визитах наблюдения [87].

ЕОК IIbB (УУР B, УДД 3).

- **Рекомендуется** проведение ЭхоКГ всем пациентам с ДАЛП на визитах наблюдения не зависимо от возраста [74, 87].

ЕОК IB (УУР C, УДД 5).

Комментарии: *ЭхоКГ позволяет установить наличие аортальной или трикуспидальной регургитации, остаточного шунта, дисфункции желудочков, повышение давления в легочной артерии, развитие субаортального стеноза.*

- **Рекомендуется** выполнение ЭКГ всем пациентам с ДАЛП на визитах наблюдения не зависимо от возраста [74, 89].

ЕОК IB (УУР С, УДД 5).

Комментарии: *Риск развития полной атриовентрикулярной блокады требует особого внимания у пациентов после закрытия ДАЛП в случае развития бифасцикулярной блокады или транзиторной трехпучковой блокады.*

- При наблюдении пациентов после эндоваскулярного (транскатетерного) закрытия ДАЛП не зависимо от возраста **рекомендуется** применение антиагрегантов (АТХ группы другие анальгетики и антипиретики, антиагреганты, кроме гепарина) в течение 6 месяцев [74].

ЕОК IIaB (УУР С, УДД 5).

Комментарии: *В качестве антиагрегантов используются при размерах имплантированного устройства 30 мм и менее #ацетилсалициловая кислота** (off-label у детей до 18 лет) в дозе 3-5 мг/кг/сутки в один приём (не более 325 мг/сутки) в течение 6 мес., при размерах имплантированного устройства более 30 мм применяется к #ацетилсалициловой кислоте** в той же дозе дополнительно #клопидогрел** из расчета (off-label у детей до 18 лет) 1,5-2,0 мг/кг/сутки в один приём в течение 3 мес. [74].*

- Детям, перенесшим операцию по коррекции ДАЛП, **рекомендуется** выполнять вакцинацию не ранее, чем через три месяца [23].

ЕОК нет (УУР С, УДД 5).

- При наблюдении пациентов после хирургического или эндоваскулярного (транскатетерного) закрытия ДАЛП **рекомендуется** профилактика инфекционного эндокардита в течение 6 месяцев не зависимо от возраста [74, 91].

ЕОК IB (УУР С, УДД 5).

Комментарии: *При любом типе врождённого порока сердца при коррекции которого использовались синтетические материалы/протезы, при наличии показаний осуществляется профилактика бактериального эндокардита в течение 6 месяцев после операции или пожизненно, если сохраняются резидуальные шунты или регургитация на клапанах. Профилактика эндокардита проводится при выполнении стоматологических вмешательств, сопровождающихся повреждением слизистой оболочки ротовой полости (экстракция зуба, манипуляции в периапикальной зоне зуба и т.д.). Профилактика инфекционного эндокардита заключается в приёме внутрь за 30-60 минут до процедуры амоксициллина** в дозе 50 мг/кг (детская дозировка), но не более 2 гр. (взрослая дозировка) или внутривенном введении (при невозможности приема препарата внутрь)*

*ампициллина** в той же дозе внутримышечно или внутривенно за 30 минут до процедуры (при аллергии на бензилпенициллин** или ампициллин** используется #клиндамицин** (off-label у детей до 12-ти лет) в дозе 20 мг/кг, но не более 600 мг (дозировка для взрослых)) [36, 177].*

6. Организация оказания медицинской помощи

Показания для госпитализации в медицинскую организацию:

1) наличие симптомов сердечной недостаточности;
2) наличие лёгочной гипертензии;
3) плановое оперативное лечение.

Показания для экстренной госпитализации:

1) ухудшение функционального статуса пациента в связи с прогрессированием симптомов недостаточности кровообращения, нарушениями ритма сердца;
2) инфекционный эндокардит;
3) лёгочная гипертензия, требующая подбора/коррекции терапии.

Показания к выписке пациента из медицинской организации:

1) отсутствие значимого сброса на межжелудочковой перегородке после хирургической коррекции порока;
2) отсутствие/компенсация симптомов недостаточности кровообращения.

7. Дополнительная информация (в том числе факторы, влияющие на исход заболевания или состояния)

- Пациентам с ДАЛП и ЛГ **рекомендуется** избегать избыточной физической активности, которая провоцирует возникновение таких потенциально опасных симптомов, как выраженная одышка и слабость, головокружение, синкопе, боли в груди [18,87].

ЕОК IB (УУР А, УДД 2).

- **Рекомендуется** регионарная анестезия при плановых хирургических вмешательствах у пациентов с ДАЛП и ЛГ для предупреждения осложнений [92].

ЕОК IIaA (УУР В, УДД 2).

- **Рекомендуется** иммунизация против вируса гриппа и пневмококковой инфекции пациентам с ДАЛП и ЛГ для предупреждения прогрессирования заболевания на фоне интеркуррентной инфекции [18,45].

ЕОК нет (УУР В, УДД 2).

- У пациентов с инфекционным эндокардитом в анамнезе, а также с некорригированным ДАЛП или резидуальным шунтом, **рекомендуется** профилактика инфекционного эндокардита [93].

ЕОК IA (УУР A, УДД 1).

- **Рекомендуется** дополнительное назначение кислорода при авиаперелетах пациентам с ДАЛП и ЛГ III–IV функционального класса (ВОЗ) с напряжением кислорода в артериальной крови < 8 кПа (60 мм рт.ст.) [18,19,25].

ЕОК IIaA (УУР B, УДД 2).

Комментарии: *Авиаперелеты на высоте до 1500 м обычно хорошо переносятся пациентами [18,25]. Следует предпринимать меры по профилактике тромбоза глубоких вен нижних конечностей.*

Беременность и роды

Беременность и роды обычно хорошо переносятся [93]:

- на фоне корригированного ДАЛП;
- у пациентов с сохраненной функцией ЛЖ;
- при I-II функциональных классах NYHA;
- при отсутствии значимой легочной гипертензии и значимой обструкции выводного отдела правого желудочка;
- при малых ДАЛП.

- **Не рекомендуется** беременность пациенткам с ДАЛП при наличии цианоза и ЛГ [93; 94].

ЕОК IIIB (УУР A, УДД 2).

Комментарии: *Беременность абсолютно противопоказана при синдроме Эйзенменгера в связи с высокой материнской и младенческой смертностью [93]. Беременность у пациенток с цианозом, при отсутствии ЛГ сопряжена со значительным рискам для матери и плода. SpO2 < 85% и гемоглобин >200 г/л перед наступлением беременности являются наиболее важными предикторами материнской летальности [94].*

- При наступлении беременности пациенткам с ДАЛП при наличии цианоза и ЛГ **рекомендуется** искусственное прерывание [93].

ЕОК IC (УУР A, УДД 2).

Критерии оценки качества медицинской помощи

№	Критерии качества	ЕОК	УУР	УДД
Этап постановки диагноза				
1	Выполнен сбор анамнеза и жалоб пациента	нет	С	5
2	Выполнена аускультация сердца	нет	С	5
3	Выполнена регистрация электрокардиограммы	нет	С	5
4	Выполнена рентгенография органов грудной клетки	нет	С	5
5	Выполнена эхокардиография с применением режима цветного допплеровского картирования	IC	А	2
6	Выполнено зондирование камер сердца при повышении давления в легочной артерии по данным ЭхоКГ для определения легочного сосудистого сопротивления, в том числе при подозрении на синдром Эйзенменгера	IC	А	2
Этап консервативного и хирургического лечения				
1	Назначены диуретики при наличии симптомов сердечной недостаточности	нет	А	2
3	Назначена антиаритмическая терапия при наличии показаний	IIaB	А	3
4	Выполнено хирургическое лечение по устранению дефекта аортолегочной перегородки при наличии медицинских показаний	IC	А	2
Этап послеоперационного контроля				
1	Выполнена регистрация электрокардиограммы по перед выпиской из стационара	нет	С	5
2	Выполнена эхокардиография перед выпиской из стационара	нет	С	5

Список литературы

1. Андреева Н. С., Реброва О. Ю., Зорин Н. А., др. Системы оценки достоверности научных доказательств и убедительности рекомендаций: сравнительная характеристика и перспективы унификации. Медицинские технологии. Оценка и выбор 2012; 4: 10–24.
2. Бураковский В.И., Бокерия Л.А. Руководство по сердечно-сосудистой хирургии. Москва. Медицина 1994.
3. Джонс Кеннет Л.. Наследственные синдромы по Дэвиду Смиту. Атлас-справочник. Москва. Практика. 2011.
4. Perloff Joseph K. Clinical recognition of Congenital Heart Disease. Fifth Edition. Saunders. 2003.
5. Fotaki A., Novaes J., Jicinska H., Carvalho J.S. Fetal aortopulmonary window: case series and review of the literature. Ultrasound Obstet Gynecol. 2017 Apr;49(4):533-539. doi: 10.1002/uog.15936.
6. Burakowskii V.I. Anomalous derivation of the right coronary artery from the pulmonary artery with an interventricular septal defect.Grud Knir 1981;2:5-10.
7. Burakowskii V.I. Diagnosis and surgical treatment of aorto-pulmonary defects associated with other congenital heart diseases. Grud Knir 1982;6: 13-21.
8. Talwar S., Agarwal P., Choudhary S.K., Kothari S.S., Juneja R., Saxena A., Airan B. Aortopulmonary window: Morphology, diagnosis, and long-term results. J Card Surg. 2017 Feb;32(2):138-144. doi: 10.1111/jocs.12936.
9. Бокерия Л.А., Горбачевский С.В., Шмальц А.А. Легочная артериальная гипертензия, ассоциированная с врожденными пороками сердца у взрослых (клиническая рекомендация). Грудная и сердечно-сосудистая хирургия. 2017; 59 (2): 135-147. DOI: 10.24022/0236-2791-2017-59-2-135-147
10. Авдеев С.Н., Горбачевский С.В., Алдашев А.А. Легочная гипертензия. ГЭОТАР-Медиа. 2015.
11. Tuder R.M., Abman S.H., Braun T., et al. Development and pathology of pulmonary hypertension. J Am Coll Cardiol 2009; 54:S3–S9.
12. Oechslin E., Kiowski W., Schindler R., et al. Systemic endothelial dysfunction in adults with cyanotic congenital heart disease. Circulation 2005; 112:1106–1112.
13. Белоконь Н.А., Подзолков В.П. Врожденные пороки сердца. Москва. Медицина. 1991.
14. Castaneda A.R., Jonas R.A., Mayer J.E., Hanley F.L. Cardiac surgery of the neonate and infant. Philadelphia: WB Saunders Company, 1994:295–300.

15. Банкл Г. Врожденные пороки сердца и крупных сосудов. Перевод с англ. Москва. Медицина. 1980.
16. Berry T.E., Bharati S., Muster A.J., Idriss F.S., Santucci B., Lev M., Paul M.H. Distal aortopulmonary septal defect, aortic origin of the right pulmonary artery, intact ventricular septum, patent ductus arteriosus and hypoplasia of the aortic isthmus: a newly recognized syndrome. Am J Cardiol. 1982 Jan;49(1):108-16. doi: 10.1016/0002-9149(82)90284-3.
17. Bharati S., Lev M. The Pathology of Congenital Heart Disease. A personal expierence of more than 6.300 Congenitally Malformed Hearts. Volume 1. P. 658.
18. Jacobs J.P., Quintessenza J.A., Gaynor J.W., Burke R.P., Mavroudis C. Congenital Heart Surgery Nomenclature and Database Project: aortopulmonary window. Ann Thorac Surg. 2000 Apr;69(4 Suppl):S44-9. doi: 10.1016/s0003-4975(99)01236-9.
19. Collinet P., Chatelet-Cheront C., Houze de l'Aulnoit D., Rey C. Prenatal diagnosis of an aortopulmonary window by fetal echocardiography. Fetal Diagn Ther 2002; 17: 302–307.
20. Engelfriet P.M., Duffels M.G., Möller T., Boersma E., Tijssen J.G., Thaulow E., Gatzoulis M.A., Mulder B.J. Pulmonary arterial hypertension in adults born with a heart septal defect: the Euro Heart Survey on adult congenital heart disease. Heart. 2007 Jun;93(6):682-7. doi: 10.1136/hrt.2006.098848.
21. El Dick J., El-Rassi I., Tayeh C., Bitar F., Arabi M. Aortopulmonary window in adults: A rare entity leading to Eisenmenger syndrome. Echocardiography. 2019 Jun;36(6):1173-1178. doi: 10.1111/echo.14368.
22. Cui M., Xia B., Wang H., Liu H., Yin X. A Rare Case of Adult Aortopulmonary Window Combined with Anomalous Origin of the Right Pulmonary Artery from the Aorta Leading to Eisenmenger Syndrome. J Int Med Res. 2021 Jan;49(1):300060520984656. doi: 10.1177/0300060520984656.
23. Базылев В.В., Черногривов А.Е., Черногривов И.Е. Крайне редкие врожденные аномалии отхождения одной из коронарных артерий от системы легочной артерии. Москва, 2016.
24. Chen J., Guo J., Cao S. Unexplained pulmonary hypertension: an overlooked aortopulmonary window. Eur Heart J. 2020 Mar 14;41(11):1217. doi: 10.1093/eurheartj/ehaa021.
25. Franzen O., Le T.P., Cesnjevar R., Begemann P., Baldus S. Successful treatment of an adult patient with an aortopulmonary window and severe unilateral pulmonary hypertension. Congenit Heart Dis. 2009 Nov-Dec;4(6):478-80. doi: 10.1111/j.1747-0803.2009.00284.x.

26. Kouchoukos N.T., Blackstone E.H., Hanley F.L., Kirklin J.K. Kirklin/Barratt-Boyes cardiac surgery: morphology, diagnostic criteria, natural history, techniques, results, and indications. – 4th ed. Philadelphia: Elsevier; 2013.
27. Myung K. Park. Miscellaneous Congenital Cardiac Conditions in Pediatric Cardiology for Practitioners (Fifth Edition), 2008
28. Tkebuchava T., von Segesser L.K., Vogt P.R., Bauersfeld U., Jenni R., Künzli A., Lachat M., Turina M. Congenital aortopulumonary window: diagnosis, surgical technique and long-term results. Eur J Cardiothorac Surg. 1997 Feb;11(2):293-7. doi: 10.1016/s1010-7940(96)01048-2.
29. Doty D.B., Richardson J.V., Falkovsky G.E., Gordonova M.I., Burakovsky V.I. Aortopulmonary septal defect: hemodynamics, angiography, and operation. Ann Thorac Surg. 1981 Sep;32(3):244-50. doi: 10.1016/s0003-4975(10)61046-6.
30. Jacobs M.L. Congenital Heart Surgery Nomenclature and Database Project: truncus arteriosus. Ann Thorac Surg. 2000 Apr;69(4 Suppl):S50-5. doi: 10.1016/s0003-4975(99)01320-x.
31. Mori K., Ando M., Takao A., Ishikawa S., Imai Y. Distal type of aortopulmonary window. Report of 4 cases. Br Heart J. 1978 Jun;40(6):681-9. doi: 10.1136/hrt.40.6.681.
32. Tiradoa A.M., Santos de Sotoa J., Monteroa J.C., Camachoa I.L.G. et al. Aortopulmonary window: clinical assessment and surgical results. Revista Española de Cardiología. Vol. 55. Issue 3. pages 266-270 (March 2002)
33. Silversides CK, Marelli A, Beauchesne L, et al. Canadian Cardiovascular Society 2009 consensus conference on the management of adults with congenital heart disease: executive summary. Can J Cardiol. 2010;26: 143–50.
34. Galie N., Hoeper M.M., Humbert M., et al. Guidelines for the diagnosis and treatment of pulmonary hypertension: The Task Force for the Diagnosis and Treatment of Pulmonary Hypertension of the European Society of Cardiology (ESC) and the European Respiratory Society (ERS), endorsed by the International Society of Heart and Lung Transplantation (ISHLT). Eur Heart J. 2009. 30:2493-2537.
35. Galie N., Humbert M., Vachiery J.L. et al. 2015 ESC/ERS Guidelines for the diagnosis and treatment of pulmonary hypertension: The Joint Task Force for the Diagnosis and Treatment of Pulmonary Hypertension of the European Society of Cardiology (ESC) and the European Respiratory Society (ERS): Endorsed by: Association for European Paediatric and Congenital Cardiology (AEPC), International Society for Heart and Lung Transplantation (ISHLT). Eur. Heart J. 2016. 37:67–119.

36. Ho S.Y., Gerlis L.M., Anderson C., Devine W.A., Smith A. The morphology of aortopulmonary window with regard to their classification and morphogenesis. Cardiol Young 1994;4: 146–55.
37. Gabriel H.M., Heger M., Innerhofer P., et al. Long-term outcome of patients with ventricular septal defect considered not to require surgical closure during childhood. J Am Coll Cardiol2002;39:1066–1071.
38. Backer C.L., Mavroudis C., Surgical management of aortopulmonary window: a 40-year experience, European Journal of Cardio-Thoracic Surgery, Volume 21, Issue 5, May 2002, Pages 773–779, https://doi.org/10.1016/S1010-7940(02)00056-8
39. Soufflet V., Van de B.A., Troost E., et al. Behavior of unrepaired perimembranous ventricular septal defect in young adults. Am J Cardiol 2010; 105: 404–407.
40. Joud El Dick, Issam El-Rassi, Christelle Tayeh, Fadi Bitar, Mariam Arabi. Aortopulmonary window in adults: A rare entity leading to Eisenmenger syndrome. doi.org/10.1111/echo.14368
41. Castaneda AR, Jonas RA, Mayer JE Jr, Hanley FL. Cardiac Surgery of the Neonate and Infant. Philadelphia, PA: W.B. Saunders Company; 1994.
42. Gowda D, Gajjar T, Rao JN, et al. Surgical management of aortopulmonary window: 24 years of experience and lessons learned. Interact Cardiovasc Thorac Surg. 2017;25(2):302–309.
43. Клинические рекомендации: Легочная гипертензия. http://cr.rosminzdrav.ru/#!/schema/136 (дата обращения 22.03.2020г.).
44. Бокерия Л.А., Шаталов К.В. Детская кардиохирургия. Руководство для врачей. Москва. НЦССХ им. А.Н. Бакулева. 2016.
45. Чазова И.Е., Мартынюк Т.В., Валиева З.С., др. Евразийские клинические рекомендации по диагностике и лечению легочной гипертензии. Евразийский кардиологический журнал 2020; 1: 78-122.
46. Perloff J.K. Systemic complications of cyanosis in adults with congenital heart disease. Hematologic derangements, renal function, and urate metabolism. Cardiol Clin 1993;11:689–699.
47. Mauritz G.J., Rizopoulos D., Groepenhoff H. et al. Usefulness of serial N-terminal pro-B-type natriuretic peptide measurements for determining prognosis in patients with pulmonary arterial hypertension. Am J Cardiol. 2011. 108(11):1645-50.
48. Stout K.K., Daniels C.J., Aboulhosn J.A. et al. 2018 AHA/ACC Guideline for the Management of Adults With Congenital Heart Disease: Executive Summary: A Report of the American College of Cardiology/American Heart Association Task Force on Clinical

Practice Guidelines. Circulation. 2019 Apr 2;139(14):e637-e697. doi: 10.1161/CIR.0000000000000602.

49. Горбачевский С.В. Легочная гипертензия при дефекте межжелудочковой перегородки. Кардиология, 1990, 30 (3):116-9.
50. Inuzuka R., Diller G., Borgia F., et al. Comprehensive Use of Cardiopulmonary Exercise Testing Identifies Adults With Congenital Heart Disease at Increased Mortality Risk in the Medium Term. Circulation. 2012; 25: 250–259.
51. Broberg C.S., Ujita M., Prasad S., et al. Pulmonary arterial thrombosis in Eisenmenger syndrome is associated with biventricular dysfunction and decreased pulmonary flow velocity. J Am Coll Cardiol 2007;50: 634–642.
52. Bonderman D., Wexberg P., Martischnig A.M., Heinzl H., Lang M.B., Sadushi R., Skoro-Sajer N., Lang I.M. A noninvasive algorithm to exclude pre-capillary pulmonary hypertension. Eur Respir J 2011;37:1096–1103.
53. Rich J.D., Thenappan T., Freed B., Patel A.R., Thisted R.A., Childers R., Archer S.L. QTc prolongation is associated with impaired right ventricular function and predicts mortality in pulmonary hypertension. Int J Cardiol 2013;167:669–676.
54. Sun P.Y., Jiang X., Gomberg-Maitland M., Zhao Q.H., He J., Yuan P., Zhang R., Jing Z.C. Prolonged QRS duration: a new predictor of adverse outcome in idiopathic pulmonary arterial hypertension. Chest 2012;141:374–380.
55. Blieden L.C., Moller J.H. Aorticopulmonary septal defect. An experience with 17 patients. Br Heart J. 1974;36(7):630-635. doi:10.1136/hrt.36.7.630
56. McElhinney D.B., Reddy V.M., Tworetzky W., Silverman N.H., Hanley .FL. Early and late results after repair of aortopulmonary septal defect and associated anomalies in infants <6 months of age. Am J Cardiol. 1998 Jan 15;81(2):195-201. doi: 10.1016/s0002-9149(97)00881-3.
57. Шиллер Н.Б., Осипов М.А. Клиническая эхокардиография. Медпресс-информ. 2021.
58. Balaji S., Burch M., Sullivan I.D. Accuracy of cross-sectional echocardiography in diagnosis of aortopulmonary window. Am J Cardiol. 1991 Mar 15;67(7):650-3. doi: 10.1016/0002-9149(91)90910-d.
59. Chellappan S., Katewa A., Sathe Y.C. Transesophageal Echocardiography in a Distal Aortopulmonary Window. J Cardiovasc Echogr. 2016;26(4):131-134. doi:10.4103/2211-4122.192182
60. Deepak G., Trushar G., Nageswar R., Praveen C., Aaditya S., Naveen P., Neelam D., Surgical management of aortopulmonary window: 24 years of experience and lessons

learned, Interactive CardioVascular and Thoracic Surgery, Volume 25, Issue 2, August 2017, Pages 302–309, https://doi.org/10.1093/icvts/ivx099

61. Myung K. Park. Pediatric Cardiology for Practitioners. Mosby; 6 edition, 2014.-688 p.
62. Broberg C.S., Ujita M., Prasad S., et al. Pulmonary arterial thrombosis in Eisenmenger syndrome is associated with biventricular dysfunction and decreased pulmonary flow velocity. J Am Coll Cardiol 2007;50: 634–642.
63. Debl K., Djavidani B., Buchner S., et al. Quantification of left-to-right shunting in adult congenital heart disease: phase-contrast cine MRI compared with invasive oximetry. Br J Radiol. 2009; 82(977):386-91.
64. Saremi F. Cardiac CT and MR for Adult Congenital Heart Disease. Springer. 2014.
65. Engelfriet P.M., Duffels M.G., Möller T., et al. // Pulmonary arterial hypertension in adults born with a heart septal defect: the Euro Heart Survey on adult congenital heart disease.// Heart. 2007; 93 (6): 682-7.
66. Baumgartner H., De Backer J., Babu-Narayan S.V. et al. 2020 ESC Guidelines for themanagement of adult congenital heart disease. The Task Force for the management of adult congenital heart disease of the European Society of Cardiology (ESC)//European Heart Journal (2020) 00, 1-83.
67. Zabal C., García-Montes J.A., Buendía Hernández A., et al. Percutaneous closure of hypertensive ductus arteriosus. Heart. 2010;96:625–9.
68. Yan C., Zhao S., Jiang S., et al. Transcatheter closure of patent ductus arteriosus with severe pulmonary arterial hypertension in adults. Heart. 2007; 93:514–8.
69. Sitbon O., Humbert M., Jaı¨s X., Ioos V., Hamid A.M., Provencher S., Garcia G., Parent F., Herve P., Simonneau G. Long-term response to calcium channel blockers in idiopathic pulmonary arterial hypertension. Circulation 2005;111:3105–3111.
70. Barst R., McGoon M., Torbicki A., Sitbon O., Krowka M.J., Olschewski A., Gaine S. Diagnosis and differential assessment of pulmonary arterial hypertension. J Am Coll Cardiol 2004;43(Suppl 1):S40–S47.
71. Knuuti J., Wijns W., Saraste A., et al. ESC Scientific Document Group. 2019 ESC Guidelines for the diagnosis and management of chronic coronary syndromes. Eur Heart J 2019 Aug 31. pii: ehz425.
72. Kawata H., Kishimoto H., Ueno T., Nakajima T., Inamura N, Nakada T. Repair of aortopulmonary window in an infant with extremely low birth weight. Ann Thorac Surg. 1996 Dec;62(6):1843-5. doi: 10.1016/s0003-4975(96)00550-4.

73. Lin M.C., Wang C.C., Fu Y.C. Hybrid therapy for interrupted aortic arch with aortopulmonary window in a low birth weight infant. Catheter Cardiovasc Interv. 2011 Nov 15;78(6):945-7. doi: 10.1002/ccd.23160.
74. Saxena A., Relan J., Agarwal R., et al. Working group on Management of Congenital Heart Disease in India. Indian Guidelines for Indications and Timing of Intervention for Common Congenital Heart Diseases: Revised and Updated Consensus Statement of the Working Group on Management of Congenital Heart Diseases. Abridged Secondary Publication. Indian Pediatr. 2020 Feb 15;57(2):143-157.
75. Hansmann G. Pulmonary Hypertension in Infants, Children, and Young Adults. J Am Coll Cardiol. 2017 May 23;69(20):2551-2569. doi: 10.1016/j.jacc.2017.03.575.
76. Kaemmerer H., Apitz C., Brockmeier K., et al. Pulmonary hypertension in adults with congenital heart disease: Updated recommendations from the Cologne Consensus Conference 2018. Int J Cardiol. 2018; 272S:79-88.
77. Dickstein K. et al. ESC Guidelines for the diagnosis and treatment of acute and chronic heart failure 2008: the Task Force for the Diagnosis and Treatment of Acute and Chronic Heart Failure 2008 of the European Society of Cardiology. Developed in collaboration with the Heart Failure Association of the ESC (HFA) and endorsed by the European Society of Intensive Care Medicine (ESICM). Eur Heart J 2008;29:2388–2442.
78. Grünig, E., Benjamin, N., Krüger, U., et al. General measures and supportive therapy for pulmonary arterial hypertension: Updated recommendations from the Cologne Consensus Conference 2018.
79. Buchhorn R., Hulpke-Wette M., Hilgers R., Bartmus D., Wessel A., Bürsch J. Propranolol treatment of congestive heart failure in infants with congenital heart disease: The CHF-PRO-INFANT Trial. Congestive heart failure in infants treated with propanol. Int J Cardiol. 2001 Jul;79(2-3):167-73. doi: 10.1016/s0167-5273(01)00413-2.
80. Jentzer, J.C., Mathier, M.A. Pulmonary Hypertension in the Intensive Care Unit. Journal of Intensive Care Medicine. 2015; 31(6): 369–385.
81. Чазова И.Е., Авдеев С.Н., Царева Н.А., др. Клинические рекомендации по диагностике и лечению легочной гипертензии. Тер.архив 2014; 9: 4–23.
82. Чазова И.Е., Мартынюк Т.В., др. Диагностика и лечение легочной гипертензии. Российские рекомендации. Кардиоваскулярная терапия и профилактика 2007; 6: Приложение 2.
83. Galie N, Manes A, Branzi A. Prostanoids for pulmonary arterial hypertension. Am J Respir Med 2003; 2:123-137.

84. Galie` N, Ghofrani HA, Torbicki A, et al, the Sildenafil Use in Pulmonary Arterial Hypertension (SUPER) Study Group. Sildenafil citrate therapy for pulmonary arterial hypertension. N Engl J Med 2005; 353:2148–2157.
85. Евтушенко А.В. Оценка фармакологических параметров препарата мацитентан – нового антагониста рецепторов эндотелина для лечения легочной артериальной гипертензии. Кардиология 2015; 3: 81-83.
86. Gatzoulis M.A., Beghetti M., Galie N., et al. Longer-term bosentan therapy improves functional capacity in Eisenmenger syndrome: Results of the BREATHE-5 open-label extension study. Int J Cardiol 2008; Vol.127 (1): 27-32.
87. Dimopoulos K., Inuzuka R., Goletto S., et al. Improved survival among patients with Eisenmenger syndrome receiving advanced therapy for pulmonary arterial hypertension. Circulation. 2010;121:20–5.
88. Baptista R., Castro G., da Silva A.M., et al. Long-term effect of bosentan in pulmonary hypertension associated with complex congenital heart disease. Rev Port Cardiol. 2013;32:123–9.
89. Rubin L.J., Badesch D.B., Barst R.J., Galie` N., Black C.M., Keogh A., Pulido T., Frost A., Roux S., Leconte I., Landzberg M., Simonneau G. Bosentan therapy for pulmonary arterial hypertension. N Engl J Med 2002;346:896–903.
90. Humbert M., Barst R.J., Robbins I.M., Channick R.N., Galie` N., Boonstra A., Rubin L.J., Horn E.M., Manes A., Simonneau G. Combination of bosentan with epoprostenol in pulmonary arterial hypertension: BREATHE-2. Eur Respir J 2004;24:353–359.
91. Channick R.N., Simonneau G., Sitbon O., Robbins I.M., Frost A., Tapson V.F., Badesch D.B., Roux S., Rainisio M., Bodin F., Rubin L.J. Effects of the dual endothelinreceptor antagonist bosentan in patients with pulmonary hypertension: a randomized placebo-controlled study. Lancet 2001;358:1119–1123.
92. Simonneau G., Torbicki A., Hoeper M.M., Delcroix M., Karlocai K., Galie` N., Degano B., Bonderman D., Kurzyna M., Efficace M., Giorgino R., Lang I.M. Selexipag, an oral, selective prostacyclin receptor agonist for the treatment of pulmonary arterial hypertension. Eur Respir J 2012;40:874–880.
93. Chen S.L., Zhang F.F., Xu J., Xie D.J., Zhou L., Nguyen T., Stone G.W. Pulmonary artery denervation to treat pulmonary arterial hypertension: the single-center, prospective, first-in-man PADN-1 study (first-in-man pulmonary artery denervation for treatment of pulmonary artery hypertension). J Am Coll Cardiol 2013;62: 1092–1100.

94. Gatzoulis M.A. Landzberg M., BeghettiM.. et al. Evaluation of Macitentan in Patients with Eisenmenger Syndrome: Results from the Randomized, Controlled MAESTRO Study. Circulation 2019; Vol.139 (1): 51–63.

95. Singh T.P., Rohit M., Grover A., et al. A randomized, placebocontrolled, double-blind, crossover study to evaluate the efficacy of oral sildenafil therapy in severe pulmonary artery hypertension. Am Heart J 2006; 151: 851.e1–851.e5.

96. Mukhopadhyay S., Sharma M., Ramakrishnan S., et al. Phosphodiesterase-5 inhibitor in Eisenmenger syndrome: a preliminary observational study. Circulation 2006; 114: 1807–1810.

97. McLaughlin V., Channick R.N., Ghofrani H.A., Lemarie´ J.C., Naeije R., Packer M., Souza R., Tapson V.F., Tolson J., Al Hit Hi, Meyer G., Hoeper M.M. Bosentan added to sildenafil therapy in patients with pulmonary arterial hypertension. Eur Respir J 2015;46:405–413.

98. Dardi F., Manes A., Palazzini M., Bachetti C., Mazzanti G., Rinaldi A., Albini A., Gotti E., Monti E., Bacchi Reggiani M.L., Galie` N. Combining bosentan and sildenafil in pulmonary arterial hypertension patients failing monotherapy: real-world insights. Eur Respir J 2015;46:414–421.

99. Galie` N., Palazzini M., Manes A. Pulmonary arterial hypertension: from the kingdom of the near-dead to multiple clinical trial meta-analyses. Eur Heart J 2010;31: 2080–2086.

100. Sitbon O., Jaı¨s X., Savale L., Cottin V., Bergot E., Macari E.A., Bouvaist H., Dauphin C., Picard F., Bulifon S., Montani D., Humbert M., Simonneau G. Upfront triple combination therapy in pulmonary arterial hypertension: a pilot study. Eur Respir J 2014; 43:1691–1697.

101. Galie` N., Barbera J.A., Frost A., Ghofrani A., Hoeper M., Mc Laughlin V.V., Peacock A., Simonneau G., Vachiery J.L., Grunig E., Oudiz R.G., Vonk-Nordegraaf A., White J., Blair C., Gillies H.C., Miller L., Harris J.H.N., Langley J., Rubin L.J. Initial Use of Ambrisentan plus Tadalafi in Pulmonary Arterial Hypertension. New Engl J Med 2015; 379(9):834–844.

102. Шарыкин А.С. Врожденные пороки сердца. Руководство для педиатров, кардиологов, неонатологов. М.: Теремок; 2005.

103. Talwar S., Siddbarth B., Kumar G., et al, Aortopulmonary window: results of repair beyond infancy, *Interactive CardioVascular and Thoracic Surgery*, Volume 25, Issue 5, November 2017, Pages 740–744, https://doi.org/10.1093/icvts/ivx158

104. El Dick J., El-Rassi I., Tayeh C., Bitar F., Arabi M. Aortopulmonary window in adults: A rare entity leading to Eisenmenger syndrome. Echocardiography. 2019 Jun;36(6):1173-1178. doi: 10.1111/echo.14368.

105. Cui M., Xia B., Wang H., Liu H., Yin X. A Rare Case of Adult Aortopulmonary Window Combined with Anomalous Origin of the Right Pulmonary Artery from the Aorta Leading to Eisenmenger Syndrome. J Int Med Res. 2021 Jan;49(1):300060520984656. doi: 10.1177/0300060520984656.

106. Thirunavukkarasu B., Kithan L.S., Kumar N., Jain A., Bal A. Fatal outcome of congenital aortopulmonary window with patent ductus arteriosus complicating pregnancy. Autops Case Rep. 2021 Apr 15;11:e2021265. doi: 10.4322/acr.2021.265.

107. Khanna S., Mahajan S., Halder V., Gowda N. Incidental diagnosis of a large aortopulmonary window with reversible pulmonary arterial hypertension in adult age and its surgical management. J Card Surg. 2020 Jun;35(6):1364-1367. doi: 10.1111/jocs.14569.

108. Kose M., Ucar S., Emet S., Akpinar T.S., Yalin K. A Case of Aortopulmonary Window: Asymptomatic until the First Pregnancy. Case Rep Cardiol. 2015;2015:935253. doi: 10.1155/2015/935253.

109. Le Bret E., Lupoglazoff J.M., Bachet J., Carbognani D., Bouabdallah K., Folliguet T., Laborde F. Pulmonary artery dissection and rupture associated with aortopulmonary window. Ann Thorac Surg. 2004 Oct;78(4):e67-8. doi: 10.1016/j.athoracsur.2004.02.041.

110. Najm H.K., Jijeh A.M., El Moazamy Y.M., Mufti H.N., Abu-Sulaiman R., Mutairi M.A. Dextrocardia, aortopulmonary window with transposition of the great arteries, case report. J Saudi Heart Assoc. 2010 Apr;22(2):61-4. doi: 10.1016/j.jsha.2010.02.007.

111. Weil J. Guidelines for the Management of Congenital Heart Diseases in Childhood and Adolescence. Cardiology in the Young. 2017: 27(Suppl. 3): S1–S105.

112. Johansson L., Michaelsson M., Westerholm C.J., Aberg T. Aortopulmonary window: a new operative approach. Ann Thorac Surg. 1978 Jun;25(6):564-7. doi: 10.1016/s0003-4975(10)63611-9.

113. Putnam T.C., Gross R.E. Surgical management of aortopulmonary fenestration. Surgery. 1966 May;59(5):727-35.

114. Popelová J., Oechslin E., Kaemmerer H., Sutton M. Congenital Heart Disease in Adults 2008 Informa UK Ltd.- 183p. ISBN 13: 978 1 84184 584 5.

115. Christie J.D., Edwards L.B., Kucheryavaya A.Y. et al. The Registry of the International Society for Heart and Lung Transplantation: 29th official adult lung and heart-lung transplant report 2012. J. Heart Lung Transplant. 2012; 31:1073–1086.

116. Fadel E., Mercier O., Mussot S., et al. Long-term outcome of double-lung and heart-lung transplantation for pulmonary hypertension: a comparative retrospective study of 219 patients. Eur J Cardiothorac Surg 2010; 38:277–284.

117. Feltes T.F., Bacha E., Beekman R.H. 3rd, et al. American Heart Association Congenital Cardiac Defects Committee of the Council on Cardiovascular Disease in the Young; Council on Clinical Cardiology; Council on Cardiovascular Radiology and Intervention; American Heart Association. Indications for cardiac catheterization and intervention in pediatric cardiac disease: a scientific statement from the American Heart Association. Circulation. 2011 Jun 7;123(22):2607-52. doi: 10.1161/CIR.0b013e31821b1f10.

118. Krichenko A., Benson L.N., Burrows P., Mo¨es C.A., McLaughlin P., Freedom R.M. Angiographic classification of the isolated, persistently patent ductus arteriosus and implications for percutaneous catheter occlusion. Am J Cardiol. 1989;63:877– 880.

119. Alsoufi B., Schlosser B., McCracken C., Kogon B., Kanter K., Border W., Sachdeva R. Current Outcomes of Surgical Management of Aortopulmonary Window and Associated Cardiac Lesions. Ann Thorac Surg. 2016 Aug;102(2):608-14. doi: 10.1016/j.athoracsur.2016.02.035.

120. Yıldırım A., Erdem A., Türkmen Karaağaç A. Transcatheter closure of the aortopulmonary window in a three-month-old infant with a symmetric membranous ventricular septal defect occluder device. Turk Gogus Kalp Damar Cerrahisi Derg. 2021 Jan 13;29(1):101-104. doi: 10.5606/tgkdc.dergisi.2021.20988.

121. Stamato T., Benson L.N., Smallhorn J.F., Freedom R.M. Transcatheter closure of an aortopulmonary window with a modified double umbrella occluder system. Cathet Cardiovasc Diagn. 1995;35:165–167.

122. Campos-Quintero A., García-Montes J.A., Zabal-Cerdeira C., Cervantes-Salazar J.L., Calderón-Colmenero J., Sandoval J.P. Transcatheter device closure of aortopulmonary window. Is there a need for an alternative strategy to surgery. Rev Esp Cardiol (Engl Ed) 2019;72:349–351. [PubMed] [Google Scholar]

123. Trehan V., Nigam A., Tyagi S. Percutaneous closure of nonrestrictive aortopulmonary window in three infants. Catheter Cardiovasc Interv. 2008;71:405–411.

124. Kosmač B., Eicken A., Kühn A., Heinrich M., Ewert P. Percutaneous device closure of an aortopulmonary window in a small infant. e102-3Int J Cardiol. 2013;168

125. Nayak H.K., Islam N., Bansal B.K. Transcatheter closure of aortopulmonary window with Amplatzer duct occluder II. Ann Pediatr Card 2017;10:93-4

126. Giordano M., Butera G. Percutaneous closure of an aortopulmonary window in a young adult patient: a case report of transcatheter closure with an occluder device, European Heart Journal - Case Reports, Volume 4, Issue 3, June 2020, Pages 1–4, https://doi.org/10.1093/ehjcr/ytaa059

127. Atiq M., Rashid N., Kazmi K.A., Qureshi S.A. Closure of aortopulmonary window with Amplatzer Duct Occluder device. Pediatr Cardiol 2003;24:298–299. [PubMed] [Google Scholar]

128. Tulloh R.M., Rigby M.L. Transcatheter umbrella closure of aorto-pulmonary window. Heart 1997;77:479–480.

129. Timothy F. Feltes, Emile Bacha, Robert H. Beekman, John P. Cheatham, Jeffrey A. Feinstein, Antoinette S. Gomes, Ziyad M. Hijazi et al. Indications for Cardiac Catheterization and Intervention in Pediatric Cardiac disease: a scientific statement from the American Heart Association. // Circulation 2011; 123 (22):2607-52.

130. Рыбка М.М., Хинчагов Д.Я., Мумладзе К.В., др. Под ред. Л.А.Бокерия. Протоколы анестезиологического обеспечения кардиохирургических операций, выполняемых у новорожденных и детей. Методические рекомендации. М.: НЦССХ им.А.Н. Бакулева РАМН; 2014.

131. Рыбка М.М., Хинчагов Д.Я. Под ред. Л.А.Бокерия. Протоколы анестезиологического обеспечения кардиохирургических операций, выполняемых при ишемической болезни сердца, патологии клапанного аппарата, нарушениях ритма, гипертрофической кардиомиопатии, аневризмах восходящего отдела аорты у пациентов различных возрастных групп. Методические рекомендации. М.: НЦССХ им.А.Н. Бакулева РАМН; 2015

132. Hew C.C., Bacha E.A., Zurakowski D., del Nido PJ Jr., Jonas R.A. Optimal surgical approach for repair of aortopulmonary window. Cardiol Young. 2001 Jul;11(4):385-90. doi: 10.1017/s104795110100049x.

133. Shyu K. G. et al. Diagnostic accuracy of transesophageal echocardiography for detecting patent ductus arteriosus in adolescents and adults //Chest. – 1995. – Т. 108. – №. 5. – С. 1201-1205.

134. Aggarwal S. K. et al. Aortopulmonary window in adults: diagnosis and treatment of late□presenting patients //Congenital heart disease. – 2008. – Т. 3. – №. 5. – С. 341-346.

135. El Dick J. et al. Aortopulmonary window in adults: a rare entity leading to Eisenmenger syndrome //Echocardiography. – 2019. – Т. 36. – №. 6. – С. 1173-1178.

136. Kervancioglu S. et al. Aortopulmonary window: a rare adult case demonstration by echocardiography, MRI, CE-MRA and angiography //Cardiovascular and interventional radiology. – 2004. – T. 27. – №. 2. – C. 175-178.

137. Doty D. B. et al. Aortopulmonary septal defect: hemodynamics, angiography, and operation //The Annals of thoracic surgery. – 1981. – T. 32. – №. 3. – C. 244-250.

138. Kimura-Hayama E. T. et al. Uncommon congenital and acquired aortic diseases: role of multidetector CT angiography //Radiographics. – 2010. – T. 30. – №. 1. – C. 79-98.

139. Hovnanian A., Jardim C., Souza R. Aortopulmonary window: a rare cause of pulmonary hypertension //Respiration. – 2008. – T. 76. – №. 3. – C. 351.

140. Lowrie L. (2000). Diuretic therapy of heart failure in infants and children. Progress in pediatric cardiology. 12. 45-55. 10.1016/S1058-9813(00)00058-8.

141. Bhatia S., Mehdi M.Q., Jain S.K. Loop Diuretics in Infants with Heart Failure. Neoreviews. 2021 May;22(5):e309-e319. doi: 10.1542/neo.22-5-e309.

142. Jothinath K., Balakrishnan S., Raju V., Menon S., Osborn J. Clinical efficacy of levosimendan vs milrinone in preventing low cardiac output syndrome following pediatric cardiac surgery. Ann Card Anaesth. 2021;24(2):217-223. doi:10.4103/aca.ACA_160_19

143. Barst R., Ivy D., Widlitz A. C. et al. Pharmacokinetics, safety, and efficacy of bosentan in pediatric patients with pulmonary arterial hypertension // Clin Pharmacol Ther. 2003, 73: 372–382.

144. Rosenzweig E. B., Ivy D. D., Widlitz A. et al. Effects of long-term bosentan in children with pulmonary arterial hypertension // J Am Coll Cardiol. 2005, 46: 697–704.

145. Hislop A., Moledina S., Foster H et al. Long-term efficacy of bosentan in treatment of pulmonary arterial hypertension in children. Eur Respir J. 2011;38(1):70-77.

146. Barst R., Ivy D., Dingemanse J, et al. Pharmacokinetics, safety, and efficacy of bosentan in pediatric patients with pulmonary arterial hypertension. Clin Pharmacol Ther. 2003;73(4):372-382.

147. Beghetti M., Haworth S., Bonnet D. et al. Pharmacokinetic and clinical profile of a novel formulation of bosentan in children with pulmonary arterial hypertension: The FUTURE-1 study. Br J Clin Pharmacol. 2009;68(6):948-955.

148. Beghetti M., Hoeper M., Kiely D. et al. Safety experience with bosentan in 146 children 2-11years old with pulmonary arterial hypertension: Results from the european postmarketing surveillance program. Pediatr Res. 2008;64(2):200-204.

149. Rosenzweig E., Ivy D., Widlitz A. et al. Effects of long-term bosentan in children with pulmonary arterial hypertension. J Am Coll Cardiol. 2005;46(4):697-704.

150. Ivy D., Rosenzweig E., Lemarie J. et al. Long-term outcomes in children with pulmonary arterial hypertension treated with bosentan in real-world clinical settings. Am J Cardiol. 2010;106(9):1332-1338.

151. Souza R.o, Pulido T., Channick R.. et al. Long-Term Survival and Safety with Macitentan in Patients with Pulmonary Arterial Hypertension: Results from the SERAPHIN Study and Its Open-Label Extension. Pharmacological treatment of pulmonary hypertension 2017; May 1: A2294-A2294

152. Moledina S., Hislop A., Foster H. et al. Childhood idiopathic pulmonary arterial hypertension: A national cohort study. Heart 2010;96:1401-6.

153. Peacock A., Murphy N.., McMurrey,J. et al. An epidemiological study of pulmonary arterial hypertension. European Respiratory Journal 2007;30:104–109.

154. Souza R.O, Pulido T., Channick R.. et al. Long-Term Survival and Safety with Macitentan in Patients with Pulmonary Arterial Hypertension: Results from the SERAPHIN Study and Its Open-Label Extension. Pharmacological treatment of pulmonary hypertension 2017; May 1: A2294-A2294

155. Klinger J. The nitric oxide/cGMP signaling pathway in pulmonary hypertension. Clin Chest Med 2007;28(1):143–167

156. Shaddy R. (2000). Pulmonary hypertension in pediatric heart transplantation. Progress in pediatric cardiology. 11. 131-136. 10.1016/S1058-9813(00)00040-0.

157. Borg GAV. Psycho-physical bases of perceived exertion. Med Sci Sports Exerc 1982; 14: 377 - 381,

158. Borg, G. Borg"s Perceived Exertion and pain Scales. USA: Human Kinetics, 1998, p. 2.

159. Grant S, Aitchison T, Henderson E, Christie J, Zare S, McMurray J, Dargie H. A comparison of the reproducibility and the sensitivity to change of visual analogue scales, Borg scales, and Likert scales in normal subjects during submaximal exercise. Chest. 1999 Nov; 116(5): 1208 – 17

160. "ATS statement: guidelines for the six-minute walk test." Am J Respir Crit Care Med 166(1): 111 - 117.

161. Borg GA (1982). "Psychophysical bases of perceived exertion". Med Sci Sports Exerc. 14 (5): 377–81. doi:10.1249/00005768-198205000-00012

162. Malhotra R, Hess D, Lewis GD, Bloch KD, Waxman AB, Semigran MJ. Vasoreactivity to inhaled nitric oxide with oxygen predicts long-term survival in pulmonary arterial hypertension. Pulm Circ. 2011;1(2):250-258. doi:10.4103/2045-8932.83449

163. Сакалаускене Г., Цивинскене Г., Антушевас А., Цивинскас П. Фармакологические свойства петлевых диуретиков и их клинические эффекты. Кардиология. 2018;58(1):72–83.

164. Курлыкина Н. В., Середенина Е. М., Орлова Я. А. Современные аспекты применения петлевых диуретиков при сердечной недостаточности. Терапевтический архив. 2017;89(9):115-119. https://doi.org/10.17116/terarkh2017899115-119.

165. Бизунок, Н. А. Б59 Мочегонные средства : учеб.-метод. пособие / Н. А. Бизунок, А. В. Гайдук. – Минск : БГМУ, 2016. – 36 с. ISBN 978-985-567-557-1.

166. Andrews LM, Puiman PJ, van der Sijs H, van Beynum IM. Een zuigeling met een digoxine-intoxicatie [A baby with digoxin toxicity]. Ned Tijdschr Geneeskd. 2015;159:A8706. Dutch. PMID: 25944069.

167. Poole-Wilson PA, Robinson K. Digoxin--a redundant drug in congestive cardiac failure. Cardiovasc Drugs Ther. 1989 Jan;2(6):733-41. doi: 10.1007/BF00133201.

168. Jain S., Vaidyanathan B. Digoxin in management of heart failure in children: Should it be continued or relegated to the history books?. Ann Pediatr Cardiol. 2009;2(2):149-152. doi:10.4103/0974-2069.58317

169. Moreno-Galdó A, Torrent-Vernetta A, de Mir Messa I, Rovira Amigo S, Gran Piña F, Gartner S, Albert Brotons D. Use of inhaled iloprost in children with pulmonary hypertension. Pediatr Pulmonol. 2015 Apr;50(4):370-9. doi: 10.1002/ppul.23044.

170. Alehan D, Yıldırım I, Sahin M, Ozkutlu S, Ozer S, Karagöz T. Long-term inhaled iloprost use in children with pulmonary arterial hypertension. Cardiol Young. 2012 Aug;22(4):396-403. doi: 10.1017/S1047951111001843.

171. Beghetti M, Haworth SG, Bonnet D, Barst RJ, Acar P, Fraisse A, Ivy DD, Jais X, Schulze-Neick I, Galiè N, Morganti A, Dingemanse J, Kusic-Pajic A, Berger RM. Pharmacokinetic and clinical profile of a novel formulation of bosentan in children with pulmonary arterial hypertension: the FUTURE-1 study. Br J Clin Pharmacol. 2009 Dec;68(6):948-55. doi: 10.1111/j.1365-2125.2009.03532.x.

172. Keating GM. Macitentan: A Review in Pulmonary Arterial Hypertension. Am J Cardiovasc Drugs. 2016 Dec;16(6):453-460. doi: 10.1007/s40256-016-0188-x.

173. Belge C, Delcroix M. Treatment of pulmonary arterial hypertension with the dual endothelin receptor antagonist macitentan: clinical evidence and experience. Ther Adv Respir Dis. 2019 Jan-Dec;13:1753466618823440. doi: 10.1177/1753466618823440.

174. Albinni S, Pavo I, Kitzmueller E, Michel-Behnke I. Macitentan in infants and children with pulmonary hypertensive vascular disease. Feasibility, tolerability and

practical issues - a single-centre experience. Pulm Circ. 2021;11(1):2045894020979503. Published 2021 Jan 20. doi:10.1177/2045894020979503

175. Durongpisitkul K., Chungsomprasong P., Vijarnsorn Ch. et al. Improved low-risk criteria scores for combination therapy of sildenafil and generic bosentan in patients with congenital heart disease with sever pulmonary hypertension: A prospective open label study. JRSM Cardiovascular Disease. 2021 Jan 21; 10:2048004020982213. https://doi.org/10.1177/2048004020982213

176. Vachiery JL., Galie N., Barbera JA., et al. Ambition study group. Initial combination therapy with ambrisentan+tadalafil on pulmonary arterial hypertension – related hospitalization in the AMBITION trial. J Heart Lung Transplant. 2019. Feb; 38 (2): 194-202. Doi: 10.1016/j.healun.2018.11.006.

177. Dajani A.S., Taubert K.A., Wilson W. et al: Prevention of bacterial endocarditis: Recommendations by the American Heart Association. JAMA, 1997; 277: 1794-1801.

178. Das B.B., Moskowitz W.B. Butler J. Current and Future Drug and Device therapies for Pediatric Heart Failure Patients: Potential Lessons from Adult Trials. Children. 2021, 8, 322. Htpps: //doi.org/10.3390/children8050322

179. Albinni S, Pavo I, Kitzmueller E, Michel-Behnke I. Macitentan in infants and children with pulmonary hypertensive vascular disease. Feasibility, tolerability and practical issues - a single-centre experience. Pulm Circ. 2021;11(1):2045894020979503. Published 2021 Jan 20. doi:10.1177/2045894020979503

180. Hansmann G, Meinel K, Bukova M, Chouvarine P, Wåhlander H, Koestenberger M; European Pediatric Pulmonary Vascular Disease Network (EPPVDN). Selexipag for the treatment of children with pulmonary arterial hypertension: First multicenter experience in drug safety and efficacy. J Heart Lung Transplant. 2020 Jul;39(7):695-706. doi: 10.1016/j.healun.2020.03.029.

181. Frost A, Janmohamed M, Fritz JS, McConnell JW, Poch D, Fortin TA, Miller CE, Chin KM, Fisher M, Eggert M, McEvoy C, Benza RL, Farber HW, Kim NH, Pfister T, Shiraga Y, McLaughlin V. Safety and tolerability of transition from inhaled treprostinil to oral selexipag in pulmonary arterial hypertension: Results from the TRANSIT-1 study. J Heart Lung Transplant. 2019 Jan;38(1):43-50. doi: 10.1016/j.healun.2018.09.003.

182. Simonca L, Tulloh R. Sildenafil in Infants and Children. Children (Basel). 2017;4(7):60. Published 2017 Jul 24. doi:10.3390/children4070060

183. Dhariwal AK, Bavdekar SB. Sildenafil in pediatric pulmonary arterial hypertension. J Postgrad Med. 2015;61(3):181-192. doi:10.4103/0022-3859.159421

184. https://clinicaltrials.gov/ct2/show/NCT02562235#moreinfo. Riociguat in Children With Pulmonary Arterial Hypertension (PAH) (PATENT-CHILD)

185. Spreemann T, Bertram H, Happel CM, Kozlik-Feldmann R, Hansmann G. First-in-child use of the oral soluble guanylate cyclase stimulator riociguat in pulmonary arterial hypertension. Pulm Circ. 2018;8(1):2045893217743123. doi:10.1177/2045893217743123

186. Rosenzweig E, Ivy D, Doran A, et al., Effects of Long-Term Bosentan in Children With Pulmonary Arterial Hypertension, Journal of the American College of Cardiology, Volume 46, Issue 4, 2005, Pages 697-704, doi.org/10.1016/j.jacc.2005.01.066.

187. Легочная гипертензия, в том числе хроническая тромбоэмболическая легочная гипертензия. Клинические рекомендации. 2020. Министерство Здравоохранения Российской Федерации. https://cr.minzdrav.gov.ru/recomend/159_1

Приложение А1. Состав рабочей группы по разработке и пересмотру клинических рекомендаций

1. Авраменко А.А., (Самара)
2. Белов В.А., (Калининград)
3. Богданов В.Н., (Челябинск)
4. Бокерия Л.А., академик РАН, "Ассоциация сердечно-сосудистых хирургов России", (Москва)
5. Борисков М.В., д.м.н., (Краснодар)
6. Бродский А.Г., к.м.н., (Сургут)
7. Волков С.С., к.м.н., (Москва)
8. Гаврилов Р.Ю., "Ассоциация сердечно-сосудистых хирургов России", (Волгоград)
9. Гладышев И.В., (Челябинск)
10. Горбатиков К.В., д.м.н., (Тюмень)
11. Горбатых Ю.Н., д.м.н., (Новосибирск)
12. Гуляев Ю.В., (Москва)
13. Евтушенко А.В., "Российское кардиологическое общество", (Кемерово)
14. Ермоленко М.Л., д.м.н. "Ассоциация детских кардиологов России", (Москва)
15. Зеленикин М.А., д.м.н., "Ассоциация сердечно-сосудистых хирургов России", (Москва)
16. Зеленикин М.М., д.м.н., "Ассоциация сердечно-сосудистых хирургов России", (Москва)
17. Ким А.И., д.м.н., "Ассоциация сердечно-сосудистых хирургов России", (Москва)
18. Ковалёв И.А., д.м.н., "Ассоциация детских кардиологов России", (Москва)

19. Комиссаров М.И., (Санкт-Петербург)
20. Кривощеков Е.В., д.м.н., (Томск)
21. Крупянко С.М., д.м.н., "Ассоциация детских кардиологов России", (Москва)
22. Купряшов А.А., д.м.н., (Москва)
23. Левченко Е.Г., (Москва)
24. Лежнев А.А., (Москва)
25. Мовсесян Р.Р., д.м.н., "Ассоциация сердечно-сосудистых хирургов России", (Санкт-Петербург)
26. Налимов К.А., (Хабаровск)
27. Никифоров А.Б., (Москва)
28. Петрушенко Д.Ю., (Казань)
29. Плотников М.В., к.м.н., (Астрахань)
30. Подоксенов А.Ю., (Томск)
31. Пурсанов М.Г., д.м.н., (Москва)
32. Свободов А.А., д.м.н., (Москва)
33. Синельников Ю.С., д.м.н., (Пермь)
34. Теплов П.В., (Красноярск)
35. Трунина И. И., д.м.н., "Ассоциация детских кардиологов России", (Москва)
36. Туманян М.Р., проф. "Ассоциация детских кардиологов России", (Москва)
37. Черногривов А.Е., д.м.н., "Ассоциация сердечно-сосудистых хирургов России", (Москва)
38. Шехмаметьев Р.М., (Пермь)
39. Яковлева А.Н., (Санкт-Петербург)

Конфликт интересов отсутствует.

Все члены Рабочей группы подтвердили отсутствие финансовой поддержки/конфликта интересов, о которых необходимо сообщить.

Приложение А2. Методология разработки клинических рекомендаций

Целевая аудитория данных клинических рекомендаций:

1. Врач-детский кардиолог
2. Врач-кардиолог
3. Врач-сердечно-сосудистый хирург
4. Врач-хирург
5. Врач ультразвуковой диагностики

6. Врач-педиатр
7. Врач по рентгенэндоваскулярной диагностике и лечению

В ходе разработки КР использованы международные шкалы уровня убедительности рекомендаций и уровня достоверности доказательств (**Таблицы 1 и 2**), а также новая система шкал УДД и УУР для лечебных, реабилитационных, профилактических вмешательств и диагностических вмешательств (**Таблицы 3, 4 и 5**), введенная в 2018 г. ФГБУ ЦЭККМП Минздрава РФ. Формирование Национальных рекомендаций проводилось на основе рекомендаций ЕОК, с учетом национальной специфики, особенностей обследования, лечения, учитывающих доступность медицинской помощи. По этой причине в тексте настоящих клинических рекомендаций, одновременно использованы две шкалы оценки достоверности доказательств тезисов рекомендаций: уровни достоверности доказательств ЕОК с УУР и УДД. Добавлены классы рекомендаций ЕОК, позволяющие оценить необходимость выполнения тезиса рекомендаций.

Таблица 1. Классы показаний согласно рекомендациям Европейского общества кардиологов (ЕОК).

Класс рекомендаций ЕОК	**Определение**	**Предлагаемая формулировка**
I	Доказано или общепризнанно, что диагностическая процедура, вмешательство/ лечение являются эффективными и полезными	Рекомендовано/ показано
II	Противоречивые данные и/или мнения об эффективности/пользе диагностической процедуры, вмешательства, лечения	Целесообразно применять
IIa	Большинство данных/мнений в пользу эффективности/пользы диагностической процедуры, вмешательства, лечения	
IIb	Эффективность/польза диагностической процедуры, вмешательства, лечения установлены менее убедительно	Можно применять
III	Данные или единое мнение, что диагностическая процедура, вмешательство, лечение бесполезны /неэффективны, а в ряде случаев могут приносить вред.	Не рекомендуется применять

Таблица 2. Уровни достоверности доказательств согласно рекомендациям Европейского общества кардиологов (ЕОК).

	Уровни достоверности доказательств ЕОК
A	Данные многочисленных рандомизированных клинических исследований или метаанализов
B	Данные получены по результатам одного рандомизированного клинического исследования или крупных нерандомизированных исследований
C	Согласованное мнение экспертов и/или результаты небольших исследований, ретроспективных исследований, регистров

Таблица 3. Шкала оценки уровней достоверности доказательств (УДД) для методов диагностики (диагностических вмешательств).

УДД	**Расшифровка**
1	Систематические обзоры исследований с контролем референсным методом или систематический обзор рандомизированных клинических исследований с применением метаанализа
2	Отдельные исследования с контролем референсным методом или отдельные рандомизированные клинические исследования и систематические обзоры исследований любого дизайна, за исключением рандомизированных клинических исследований с применением метаанализа
3	Исследования без последовательного контроля референсным методом, или исследования с референсным методом, не являющимся независимым от исследуемого метода, или нерандомизированные сравнительные исследования, в том числе когортные исследования
4	Несравнительные исследования, описание клинического случая
5	Имеется лишь обоснование механизма действия или мнение экспертов

Таблица 4. Шкала оценки уровней достоверности доказательств (УДД) для методов профилактики, лечения и реабилитации (профилактических, лечебных, реабилитационных вмешательств).

УДД	Расшифровка
1	Систематический обзор РКИ с применением метаанализа
2	Отдельные РКИ и систематические обзоры исследований любого дизайна, за исключением РКИ, с применением метаанализа
3	Нерандомизированные сравнительные исследования, в т.ч. когортные исследования
4	Несравнительные исследования, описание клинического случая или серии случаев, исследования «случай-контроль»
5	Имеется лишь обоснование механизма действия вмешательства (доклинические исследования) или мнение экспертов

Таблица 5. Шкала оценки уровней убедительности рекомендаций (УУР) для методов профилактики, диагностики, лечения и реабилитации (профилактических, диагностических, лечебных, реабилитационных вмешательств).

УУР	Расшифровка
A	Сильная рекомендация (все рассматриваемые критерии эффективности (исходы) являются важными, все исследования имеют высокое или удовлетворительное методологическое качество, их выводы по интересующим исходам являются согласованными)
B	Условная рекомендация (не все рассматриваемые критерии эффективности (исходы) являются важными, не все исследования имеют высокое или удовлетворительное методологическое качество и/или их выводы по интересующим исходам не являются согласованными)
C	Слабая рекомендация (отсутствие доказательств надлежащего качества (все рассматриваемые критерии эффективности (исходы) являются неважными, все исследования имеют низкое методологическое качество и их выводы по интересующим исходам не являются согласованными)

Порядок обновления клинических рекомендаций.

Механизм обновления клинических рекомендаций предусматривает их систематическую актуализацию – не реже чем один раз в три года, а также при появлении новых данных с позиции доказательной медицины по вопросам диагностики, лечения, профилактики и реабилитации конкретных заболеваний, наличии обоснованных дополнений/замечаний к ранее утверждённым КР, но не чаще 1 раза в 6 месяцев.

Приложение А3. Справочные материалы, включая соответствие показаний к применению и противопоказаний, способов применения и доз лекарственных препаратов, инструкции по применению лекарственного препарата

1. Об основах охраны здоровья граждан в Российской Федерации (ФЗ №323 от 21.11.2011)
2. Порядок оказания медицинской помощи больным с сердечно-сосудистыми заболеваниями (Приказ Минздрава России №918н от 15.11.2012)

Приложение Б. Алгоритмы действий врача

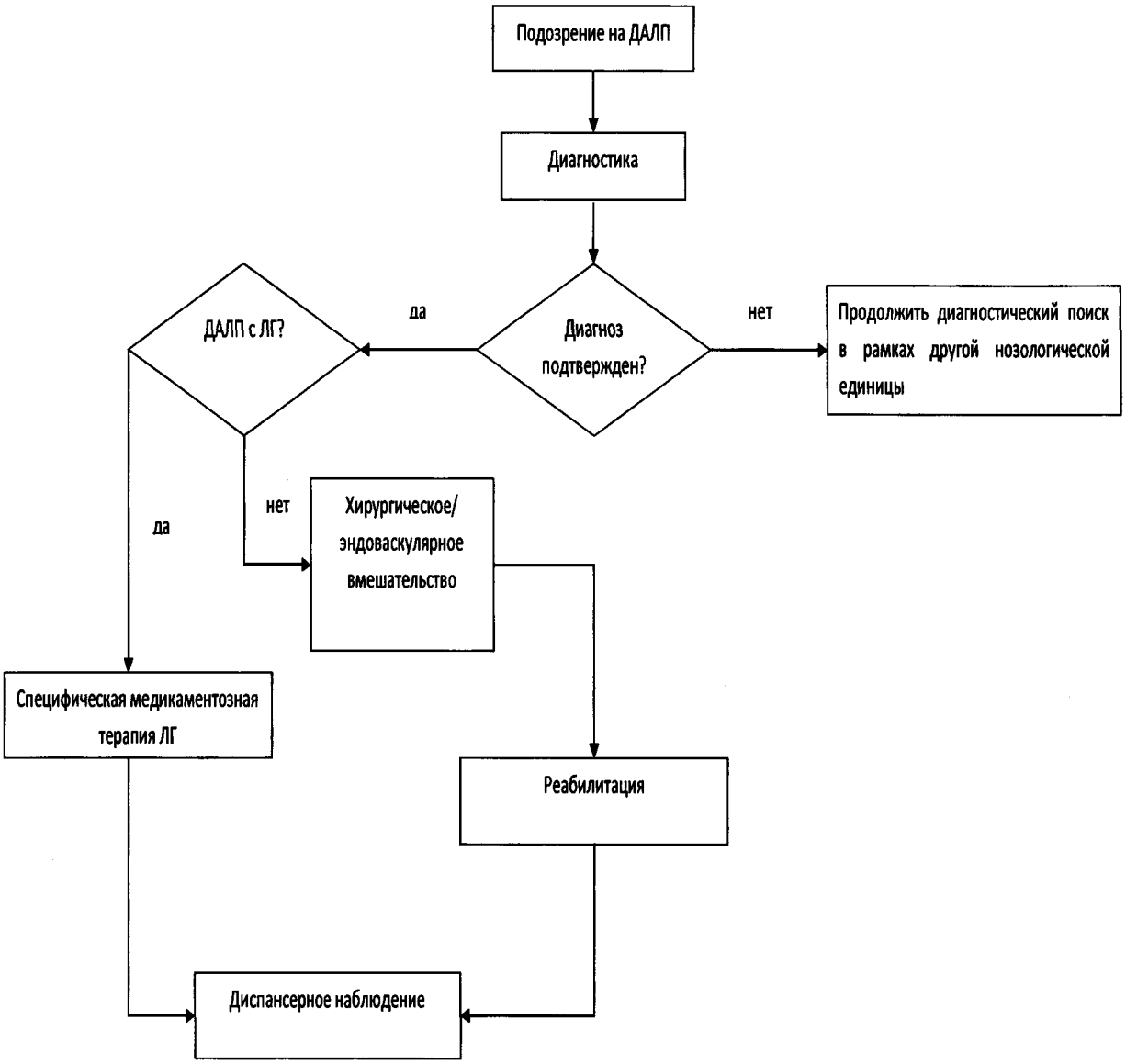

Приложение В. Информация для пациента

Дефект аорто-легочной перегородки – достаточно редкий врожденный порок сердца. Дефект – это отверстие в аорто-легочной перегородке, которое в данном случае является сообщением между аортой и легочной артерией. Последние являются двумя основными сосудами, они же являются магистральными, и осуществляют в норме системное и легочное кровообращение соответственно. Режимы кровообращения в этих сосудах значительно отличаются, и в аорте, в норме, давление существенно выше, чем в легочной артерии. Также, в норме, после рождения эти сосуды, после закрытия фетальных коммуникаций, перестают сообщаться непосредственно. У плода магистральные сосуды формируются из зоны, относящейся к т.н. второму сердечному полю, из которого формируются выносящие тракты. На 4-5 неделе беременности область сосудистого пучка подвергается скручиванию и сосуды разделяется друг от друга. Если же этого по каким-то причинам не происходит, в перегородке между магистральными сосудами остается отверстие, или дефект. Вскоре после рождения и установления нормального кровотока в обоих кругах кровообращения возникает значительная разница в давлении между левым и правым желудочками и, соответственно, между аортой и легочной артерией. И тогда кровь из аорты начинает нагнетаться одновременно и в аорту, и в легочную артерию, т.е. где ее быть не должно. То есть при каждом сокращении сердца происходит сброс крови слева направо. В такой ситуации левый желудочек вынужден работать с увеличенной нагрузкой, чтобы перекачать этот лишний объем, да к тому же уже окисленной крови, снова в легкие и в левые отделы. Возрастает нагрузка и на правый желудочек, работающий под увеличенным давлением изгнания.

Дефекты аорто-легочной перегородки могут быть различными по размеру и локализации, т.е. занимать определенный участок перегородки будет отсутствовать ближе или дальше от клапанов аорты и легочной артерии. Они могут быть небольшими или, напротив, иметь весьма большие размеры с формированием выраженного дефицита тканей, представляющего сложности даже для хирургического лечения. Запомните все же, что обычно встречаются пусть не гигантские, но гемодинамически значимые или т.н. нерестриктивные аорто-легочные дефекты перегородки. Усугубляет ситуацию тот факт, что описания спонтанного закрытия или излечения от этого порока, в отличие, к примеру, от дефекта межжелудочковой перегородки, не существует. В большинстве случаев, такие дефекты приводят к быстрому формированию высокой легочной гипертензии, часто неоперабельному состоянию в ближайшие несколько лет. При этом крайне маловероятно, чтобы ребенок достиг хотя бы раннего или дошкольного возраста, оставаясь бессимптомным. Еще до развития легочной гипертензии таких детей ожидает ухудшение

общего состояния, и это не только замедление общего развития. Резкие нарушения гемодинамики, которые возникают при данном пороке сердца, в типичных случаях сопровождающие большим сбросом крови в легкие через сам дефект, приводят к тяжелой сердечной недостаточности. Указанное осложнение может развиться уже в ближайшие недели, и даже дни после рождения. К тому же, назначение лекарственного лечения далеко не всегда позволяет контролировать состояние таких больных.

Высокую опасность представляют респираторные заболевания, к которым при указанном пороке больные с дефектом аорто-легочной перегородки очень склонны. Дело в том, что при заболевании ребенка какой-либо детской инфекцией или даже при обычной простуде при наличии дефекта аорто-легочной перегородки возможно развитие тяжелого состояния. Фактически, эти факторы, т.е. наличие порока и осложнения со стороны легких, полностью взаимосвязаны и последние, являясь осложнением собственно порока сердца, отягощают его течение. Это ситуация, когда речь идет уже о сердечно-легочной недостаточности.

Таким образом, естественное течение порока в большинстве случаев имеет неблагоприятный прогноз, и большая часть таких детей не доживает до своего первого дня рождения.

Высокая легочная гипертензия - это уже другая история, которая в широком понимании имеет отношение к детям после периода новорожденности, но не менее опасная, чем сердечная недостаточность. Та незначительная когорта детей, которая переживает первые непростые месяцы своей жизни, подвергается другому испытанию. В тяжелой ситуации оказывается не только сердце, но и сосуды легких: правые отделы и сосуды легких переполняются возросшим объемом лишней крови, поступающей через дефект. Важнейшими показателями такого развития событий являются повышенное давление в легочной артерии и величина сброса. Эти данные дает сегодня ультразвуковое исследование (УЗИ) и зондирование полостей сердца. Повышение давления в малом круге говорит о легочной гипертензии - самом грозном последствии большого сброса слева направо. Включаются многочисленные механизмы компенсации: увеличивается мышечная масса желудочков, приспосабливаются и сосуды легких, вначале принимая в себя излишний объем крови, потом - утолщая стенки артерий и артериол, делая их более плотными и менее эластичными. Этот период - опасный, т.к. состояние ребенка может клинически существенно улучшиться, но это улучшение обманчиво, и момент оперативного вмешательства может быть упущен. Если эта ситуация продолжается довольно долго - несколько месяцев или лет, то в какой-то момент давления в правом и левом желудочках сравниваются во все фазы сердечного цикла и сброса через дефект уже

не происходит. А потом давление в правом желудочке может оказаться выше, чем в левом, и тогда начинается так называемый "обратный сброс", и венозная кровь будет через дефект поступать в артериальную систему - в большой круг. Больной "синеет". Мы описали эту картину, чтобы было понятно, что такой порок, как дефект межжелудочковой перегородки, который очень просто и безопасно закрыть на ранних стадиях, становится пороком, при котором закрытие теряет свой смысл, и оперировать уже поздно. Речь тут идет, напомним, о значимых дефектах, которые встречаются, к сожалению, в большинстве случаев.

На что же нужно обращать внимание, чтобы вовремя избежать такого развития событий?

Главный показатель периода новорожденности - прибавка веса. У детей постарше на этом фоне случаются частые простуды, которые становятся длительными и могут переходить в воспаления легких. Так может продолжаться несколько месяцев, и, если причина - ДАЛП, то симптомы сами не пройдут. Такой ребенок с момента постановки диагноза должен быть под постоянным наблюдением кардиолога, а если явления не проходят, вероятно, будут назначены препараты для купирования признаков сердечной недостаточности. На фоне лекарственной терапии симптомы могут пройти или значительно уменьшиться, и оперативное лечение может быть выполнено на фоне стабильного состояния, что существенно снижает его риск. Но если ничего не меняется, если размеры сердца увеличиваются и размеры дефекта на УЗИ остаются прежними - надо обращаться к хирургам как можно быстрее.

Еще раз следует подчеркнуть, что уже в первые несколько месяцев жизни дефекты аорто-легочной перегородки часто сопровождаются развитием тяжелых осложнений. Эти сообщения аорты и легочной артерии, даже не очень большие, не только не могут уменьшиться, тем более или закрыться самостоятельно. Если ребенку лучше не становится - ждать нельзя, поскольку ситуация может перейти в ту, которая была описана выше, и оперировать будет уже поздно.

Самые лучшие результаты хирургии бывают после устранения больших ДАЛП в грудном возрасте, даже когда у ребенка есть признаки сердечной недостаточности. Тогда еще все процессы - обратимы. Сердце быстро уменьшается в размерах и кровоток в обоих кругах нормализуется.

Хирургическое лечение является единственным методом и позволяет полностью устранить порок и его последствия. Операция устранения дефекта аорто-легочной перегородки относится к открытым (хотя описаны и периодически рассматриваются и эндоваскулярные вмешательства), поскольку нужно вскрыть полости сердца, и поэтому

она делается с применением искусственного кровообращения. Дефекты аорто-легочной перегородки закрывают перевязкой, клипированием отверстия, или чаще всего с помощью заплаты из синтетического материала, который быстро покрывается собственной тканью сердца. Как уже сказано, сейчас применяют и рентгенхирургические методы закрытия дефектов, но это не всегда возможно, зависит от анатомической локализации дефекта и квалификации рентгенхирурга.

ДАЛП при отсутствии хирургического лечения приводит к повышению давления в сосудах легких - ЛГ, при наличии дополнительных гемодинамических признаков – ЛГ. Больные обычно жалуются на одышку, головокружение и усталость, слабость, и выраженность этих признаков обычно усугубляется с развитием болезни. Имеется множество тестов и методов обследования, используемых для установления диагноза, о которых Вам расскажет лечащий врач.

Большинство из тех немногочисленных пациентов, достигших взрослого состояния без оперативного лечения, отмечают, что им становится не по силам тот активный образ жизни, к которому они привыкли. Следует пересмотреть ритм повседневной активности и адаптироваться к тому уровню физических нагрузок, который не причиняет дискомфорта. При осложнении ЛГ развитием сердечной недостаточности следует ограничить объем выпитой жидкости: не рекомендуется выпивать более 1,5 литров в день, а также снизить употребление поваренной соли, в которой содержится натрий, регулирующий баланс жидкости в организме. Когда содержание жидкости в тканях увеличивается, объем крови также увеличивается, что повышает нагрузку на Ваше сердце. Один из самых эффективных способов снизить нагрузку на сердце – это уменьшение количества соли, употребляемой в пищу. Диета с низким содержанием соли окажет большее влияние на Ваше здоровье, если она будет сочетать продукты, богатые кальцием, магнием, калием, и фосфором.

Для нормализации водного баланса измерьте количество жидкости, которую Вы пьете каждый день, по крайней мере, в течение первых нескольких недель. Учитывайте воду, которой Вы запиваете таблетки, а также супы, свежие овощи и фрукты мороженое, желе. Взвешивайтесь ежедневно. Увеличение веса – один из первых знаков, что Вы задерживаете жидкость. Если Вы отмечаете увеличение веса при прежнем режиме питания, необходимо уведомить об этом своего врача.

Если Вы вели до болезни спортивный образ жизни, посоветуйтесь со своим врачом, насколько целесообразны для Вас занятия спортом. Занятие необходимо остановить при появлении дурноты, усталости, ощущения сдавливания в груди, учащенного

сердцебиения или усиления одышки. Избегайте физической активности на улице при низкой температуре, высокой влажности.

В настоящее время нет лекарства, излечивающего ЛГ. Однако имеются другие лекарственные препараты, способствующие улучшению и помогающие больным улучшать физическое состояние. Врач подберет адекватное лечение и объяснит достоинства и преимущества различных его вариантов. Подбор терапии осуществляется индивидуально, помните, что все пациенты разные, и Ваш доктор подберет Вам вариант лечения, лучший при вашем случае. Пациенту с установленным диагнозом ЛГ показано тщательное амбулаторное наблюдение с визитами к врачу каждые 6-12 мес.

Всем пациентам, совершающим авиаперелеты в другие страны, рекомендуется иметь при себе медицинские документы о диагнозе, местонахождении ближайшего местного центра ЛГ, контактной информации с ним.

Приложение Г1-ГN. Шкалы оценки, вопросники и другие оценочные инструменты состояния пациента, приведенные в клинических рекомендациях

Тест 6-минутной ходьбы

Название на русском языке: тест 6-минутной ходьбы

Оригинальное название: The six minute walking test (6MWT)

Источник (официальный сайт разработчиков, публикация с валидацией): Laboratories, A. T. S. C. o. P. S. f. C. P. F. (2002) ["ATS statement: guidelines for the six-minute walk test." Am J Respir Crit Care Med 166(1): 111 - 117. [160].

Тип (подчеркнуть):

шкала оценки

индекс

вопросник

<u>другое</u>

Назначение: один из методов диагностики сердечной недостаточности, но используется больше не с целью ее подтверждения, а для определения функционального класса. Также предполагает определение выносливости пациентов с целью оценки эффективности терапии.

Содержание: В тесте оценивается дистанция в метрах, пройденная пациентом за 6 минут без вынужденных остановок.

Ключ (интерпретация): проводится сравнение с результатами теста, проведенного ранее (до начала терапии, на фоне терапии и т.д.)

6MWT - тест 6-минутной ходьбы (6 minutes walking test, 6MWT)

Тест прост в выполнении, не требует сложного оборудования, и его можно проводить как в стационарных, так и в амбулаторных условиях. Тест позволяет оценить уровень повседневной активности больных, а его результаты хорошо коррелируют с

показателями качества жизни, кроме того, их можно использовать в качестве дополнительных критериев оценки эффективности лечения и реабилитации больных.

Показания к проведению теста с 6-минутной ходьбой

Оценка функционального статуса при ВПС, сопровождающихся ЛГ

Оценка прогноза у таких больных в отношении развития осложнений при сердечной недостаточности и легочной гипертензии.

Следует помнить, что для данного теста имеются следующие абсолютные противопоказания: заболевания опорно-двигательного аппарата, препятствующие выполнению пробы, нестабильная стенокардия напряжения и инфаркт миокарда, давностью до 1 месяца. Относительными противопоказаниями являются: ЧСС выше 120/мин в покое, систолическое АД > 180 мм.рт.ст. и диастолическое АД > 100 мм.рт.ст. Стабильная стенокардия не является абсолютным противопоказанием для проведения теста, однако его следует проводить с осторожностью, на фоне приема антиангинальных препаратов по показаниям.

Если пациент находится на постоянной кислородной поддержке, скорость подачи кислорода при проведении теста должна сохраняться в соответствии с предписанием врача, назначившего и контролирующего терапию.

Проведение теста необходимо немедленно прекратить в случае появления:

1. Боли в груди;
2. Непереносимой одышки;
3. Крампи в ногах;
4. Резкой неустойчивости и пошатывания при ходьбе;
5. Чрезмерного потоотделения;
6. Резкого изменения цвета кожных покровов (бледности).

6MWT проводится в помещении, хорошо знакомом пациенту, имеющем достаточно длинный коридор с твердым покрытием. Длина проходимого пути должна составлять не менее 30 метров с разметкой каждые 3 метра, а также точками поворотов/разворотов. Пациент получает инструкцию о необходимости идти с максимально возможной скоростью (но не бежать) в течение 6 минут.

В тесте оценивается дистанция в метрах, пройденная пациентом за 6 минут без вынужденных остановок.

По истечении этих 6 минут нужно определить, сколько метров пройдено. По этой цифре определяется функциональный класс: если пройдено более 550 метров – то это норма, если 426-550 – то I ФК, 301– 425 – IIФК, 151-300 – IIIФК и менее 150 – IVФК. После завершения теста оценивается выраженность одышки по шкале Борга (см. ниже).

Тест оценки выраженности одышки по шкале Борга:

Название на русском языке: шкала субъективной оценки переносимости физической нагрузки (шкала Борга) (Borg scale)

Оригинальное название: Borg rating of perceived exertion scale (RPE scale)

Источник (официальный сайт разработчиков, публикация с валидацией): https://www.brianmac.co.uk/borgscale.htm Borg GA (1982). "Psychophysical bases of perceived

exertion". Med Sci Sports Exerc. 14 (5): 377–81. doi:10.1249/00005768-198205000-00012 [161].

Тип (подчеркнуть):

шкала оценки

индекс

вопросник

другое

Назначение: субъективная оценка переносимости физической нагрузки

Содержание: Пациент получает инструкции по оценке одышки во время физической нагрузки: от 0 баллов - спокойное дыхание, нет ощущения одышки и далее - до 10 баллов, когда одышка максимальна.

Ключ (интерпретация): проводится сравнение с результатами теста, проведенного ранее (до начала терапии, на фоне терапии и т.д.)

10-ти бальная шкала субъективной оценки одышки по Боргу [161].

Баллы	Интенсивность нагрузки
0	одышка отсутствует
0,5	очень-очень легкая
1	очень легкая
2	легкая
3	умеренная
4	несколько тяжелая
5	тяжелая
6	тяжелая
7	очень тяжелая
8	очень тяжелая
9	очень-очень тяжелая
10	максимальная